

TƏBİƏT və ELM

beynəlxalq elmi jurnal

NATURE and SCIENCE
International scientific journal

www.aem.az



ISSN: 2707-1146
e-ISSN: 2709-4189

AZƏRBAYCAN RESPUBLİKASI

THE REPUBLIC OF AZERBAIJAN

TƏBİƏT VƏ ELM

**beynəlxalq elmi jurnal
İmpakt Faktor: 1.642**

Cild: 4 Sayı: 4

NATURE AND SCIENCE

**International scientific journal
Impact Factor: 1.642**

Volume: 4 Issue: 4

**Bakı – Baku
2022**

Jurnal Azərbaycan Respublikası
Ədliyyə Nazirliyi
Mətbu nəşrlərin
reyestrinə 04.07.2019-cu ildə
daxil edilmişdir.
Reyestr №4243

The journal is included in the
Register of Press editions of the
Ministry of Justice
of the Republic of Azerbaijan
on 04.07.2019.
Registration number: 4243



Redaksiyanın ünvanı:
Az1073, Bakı şəh.,
Mətbuat prospekti, 529,
“Azərbaycan” nəşriyyatı,
6-cı mərtəbə

Editorial address:
Az1073, Baku,
Press Avenue, 529,
“Azerbaijan” Publish House,
6-th floor

Tel.: +994 50 209 59 68
+994 55 209 59 68
+994 99 809 67 68
+994 12 510 63 99

e-mail:
tebiet.elm2000@gmail.com

Beynəlxalq indekslər / International indexes

ISSN: 2707-1146
e-ISSN: 2709-4189
DOI: 10.36719



idealonline



WorldCat®



SEMANTIC SCHOLAR

OA:mg



Academia.edu

Google
scholar



CiteFactor
Academic Scientific Journals



MENDELEY

© Jurnalda çap olunan materiallardan istifadə edərkən istinad mütləqdi.
© It is necessary to use reference while using the journal materials.
© www.aem.az
© info@aem.az

Təsisçi və baş redaktor:
Mübariz HÜSEYİNOV
tədqiqatçı
+994 50 209 59 68
tedqiqat1868@gmail.com
ORCHID IP 0000-0002-5274-0356

Founder and chief editor:
Mubariz HUSEYINOV
researcher
+994 50 209 59 68
tedqiqat1868@gmail.com
ORCHID IP 0000-0002-5274-0356

Redaktor:
Məhiyəddin MEHDİYEV
Kimya üzrə fəlsəfə doktoru, dosent
mehdiyevms@mail.ru

Editor:
Mahiyaddin MEHDİYEV
Phd in chemistry, docent
mehdiyevms@mail.ru

Redaktor köməkçisi:
Səliqə QAZI
seliqeqazi08@gmail.com

Assistant editor:
Saliqa GAZI
seliqeqazi08@gmail.com

Dillər üzrə redaktorlar

Assoc. Dr. Şəhla ƏHMƏDOVA / Azərbaycan dili
Prof. Dr. Abbas ABBASOV / İngilis dili

Language editors

Assoc. Dr. Shahla AHMADOVA / Azerbaijan language
Prof. Dr. Abbas ABBASOV / English language

Elmi sahələr üzrə redaktorlar

Assoc. Prof. Dr. Lalə RÜSTƏMOVA / Tibb və əczaçılıq elmlər bölməsi
Prof. Dr. Nəsim NAMAZOV / Biologiya elmləri və aqrar elmlər bölməsi
Prof. Dr. Əli ZALOV / Kimya bölməsi
Assoc. Prof. Dr. Ramiz ƏHLİMANOV / Yer elmləri və coğrafiya bölməsi

Editors in scientific fields

Assoc. Prof. Dr. Lala RUSTAMOVA / Medicine and pharmaceutical science section
Prof. Dr. Nasib NAMAZOV / Biological and agrarian science section
Prof. Dr. Ali ZALOV / Chemistry section
Assoc. Prof. Dr. Ramiz AHLIMANOV / Earth and geography section

REDAKSİYA HEYƏTİ

Tibb və əczaçılıq elmləri bölməsi

Prof. Dr. Eldar OASIMOV, Azərbaycan Tibb Universiteti / Azərbaycan
Prof. Dr. Onur URAL, Selcuk Universiteti / Türkiyə
Prof. Dr. Sabir HƏBİBOV, Rusiya Tibbi-Texniki Elmlər Akademiyası / Rusiya
Prof. Dr. Akif BAĞIROV, Azərbaycan Tibb Universiteti / Azərbaycan
Prof. Dr. Sudeyf İMAMVERDİYEV, Azərbaycan Tibb Universiteti / Azərbaycan
Prof. Dr. Zöhrab QARAYEV, Azərbaycan Tibb Universiteti / Azərbaycan
Prof. Dr. Sabir ETİBARLI, Azərbaycan Tibb Universiteti / Azərbaycan
Prof. Dr. İlham KAZIMOV, M. Topçubaşov adına Elmi Cərrahiyyə Mərkəzi / Azərbaycan
Prof. Dr. Nikolay BRİKO, İ. M. Seçenov adına Birinci Moskva Dövlət Tibb Universiteti / Rusiya
Prof. Dr. Elçin AĞAYEV, Azərbaycan Tibb Universiteti / Azərbaycan
Prof. Dr. Abuzər QAZIYEV, Azərbaycan Tibb Universiteti / Azərbaycan
Prof. Dr. David MENABDE, Kutaisi Dövlət Universiteti / Gürcüstan
Prof. Dr. İbadulla AĞAYEV, Azərbaycan Tibb Universiteti / Azərbaycan
Dr. Elçin HÜSEYN, Azərbaycan Dövlət Neft və Sənaye Universiteti / Azərbaycan
Assoc. Prof. Dr. Rafiq BAYRAMOV, Azərbaycan Tibb Universiteti / Azərbaycan
Assoc. Prof. Murad CƏLİLOV, Uludağ Universiteti / Türkiyə
Assoc. Prof. Dr. Elza ORUCOVA, Azərbaycan Tibb Universiteti / Azərbaycan
Dr. Xanzoda YULDAŞEVA, Tibb İşçilərinin Peşə Kvalifikasiyasının İnkişafı Mərkəzi / Özbəkistan

Biologiya elmləri və aqrar elmlər bölməsi

Prof. Dr. İradə HÜSEYNOVA, AMEA Molekulyar Biologiya və Biotexnologiyalar İnstitutu / Azərbaycan
Prof. Dr. İbrahim CƏFƏROV, Azərbaycan Dövlət Aqrar Universiteti / Azərbaycan
Prof. Dr. Mehmet KARATAS, Necmettin Erbakan Universiteti / Türkiyə
Prof. Dr. Şaiq İBRAHİMOV, AMEA Zoologiya İnstitutu / Azərbaycan
Prof. Dr. Elsad OURBANOV, Bakı Dövlət Universiteti / Azərbaycan
Prof. Dr. Pənah MURADOV, AMEA Mikrobiologiya İnstitutu / Azərbaycan

Prof.Dr. İlham ŞAHMURADOV, AMEA Botanika İnstitutu / Azərbaycan
Prof.Dr. Ulduz HƏŞİMOVA, AMEA Fiziologiya İnstitutu / Azərbaycan
Prof.Dr. Duyğu KILIÇ, Amasya Universiteti / Türkiyə
Dr. Daşqın QƏNBƏROV, Naxçıvan Dövlət Universiteti / Azərbaycan
Assoc. Prof. Ələddin EYVAZOV, AMEA Zoologiya İnstitutu / Azərbaycan
Assoc.Prof. Akif AĞBABALI, Bakı Dövlət Universiteti /Azərbaycan
Assoc. Prof. Əbülfəz TAĞIYEV, Bakı Dövlət Universiteti /Azərbaycan
Assoc. Prof. Dr. Mahir HƏCİYEV, Hevvəndarlıq Elmi-Tədqiqat İnstitutu / Azərbaycan
Assoc. Prof. Dr. Səvda TAHİRLİ, Bakı Dövlət Universiteti / Azərbaycan
Assoc. Prof. Mahir MƏHƏRRƏMLİ, AMEA Naxçıvan bölməsi, Bioresurslar İnstitutu / Azərbaycan
Assoc. Prof. Təranə ƏKBƏRİ, Azərbaycan Dövlət Pedaqoji Universiteti, Şamaxı filialı / Azərbaycan
Assoc. Prof. Dr. Arif HÜSEYNOV, Azərbaycan Dövlət Aqrar Universiteti / Azərbaycan
Assoc. Prof. Dr. Səvda TAHİRLİ, Bakı Dövlət Universiteti / Azərbaycan
Assoc. Prof. Azərçin MURADOV, İlisu Dövlət Təbiət Qoruğu / Azərbaycan
Assoc. Prof. Dr. Aytəkin AXUNDOVA, Bakı Slavyan Universiteti / Azərbaycan
Dr. Svetlana QORNOVSKAYA, Beloserkovsk Milli Aqrar Universiteti / Ukrayna
Dr. Fuad RZAYEV, AMEA Zoologiya İnstitutu / Azərbaycan

Kimya bölməsi

Prof. Dr. Vaqif ABBASOV, AMEA Neft-Kimya Prosesləri İnstitutu / Azərbaycan
Prof. Dr. Georgi DUKA, Moldova Elmlər Akademiyası / Moldova
Prof. Dr. Vaqif FƏRZƏLİYEV, AMEA Aşqarlar kimyası İnstitutu / Azərbaycan
Prof. Dr. Əli ZALOV, Azərbaycan Dövlət Pedaqoji Universiteti / Azərbaycan
Assoc. Prof. Dr. Fizzə MƏMMƏDOVA, AMEA Naxçıvan bölməsi, Təbii Ehtiyatlar İnstitutu /Azərbaycan
Assoc. Dr. Bilal BUŞRA, Muhammad Ali Cinnah Universiteti / Pakistan

Yer elmləri və coğrafiya bölməsi

Prof.Dr. Elxan NURİYEV, Bakı Dövlət Universiteti / Azərbaycan
Prof.Dr. Salih ŞAHİN, Gazi Universiteti / Türkiyə
Prof.Dr. Mehmet ÜNLÜ, Marmara Universiteti / Türkiyə
Assoc. Prof. Dr. Şəkər MƏMMƏDOVA, Bakı Dövlət Universiteti / Azərbaycan
Assoc. Prof. Dr. Ramiz ƏHLİMANOV, Bakı Dövlət Unversiteti / Azərbaycan

EDITORIAL STAFF

Medicine and pharmaceutical sciences section

Prof.Dr. Eldar GASIMOV, Azerbaijan Medical University / Azerbaijan
Prof. Dr. Onur URAL, Seljuk University / Turkey
Prof.Dr. Sabir HABİBOV, Russian Academy of Medical and Technical Sciences / Russia
Prof.Dr. Akif BƏGİROV, Azerbaijan Medical University / Azerbaijan
Prof.Dr. Sudeyf İMAMVERDİYEV, Azerbaijan Medical University / Azerbaijan
Prof.Dr. Zohrab GARAYEV, Azerbaijan Medical University / Azerbaijan
Prof. Dr. Sabir ETİBƏRLİ, Azerbaijan Medical University / Azerbaijan
Prof.Dr. İlham KAZIMOV, Scientific Surgery Center named after M.Topchubashov / Azerbaijan
Prof. Dr. Nikolai BRICO, First Moscow State Medical University named after I.M. Sechenov / Russia
Prof.Dr. Elchin AĞAYEV, Azerbaijan Medical University / Azerbaijan
Prof.Dr. Abuzar GƏZİYEV, Azerbaijan Medical University / Azerbaijan
Prof.Dr. David MƏNƏBDE, Kutaisi State University / Georgia
Prof.Dr. İbadulla AĞAYEV, Azerbaijan Medical University / Azerbaijan
Dr. Elchin HUSEYN, Azerbaijan State University of Oil and Industry / Azerbaijan
Assoc. Prof. Dr. Rafiq BAYRAMOV, Azerbaijan Medical University / Azerbaijan
Assoc. Prof. Murad JALİLOV, Uludag University / Turkey
Assoc. Prof. Dr. Elza ORUJOVA, Azerbaijan Medical University / Azerbaijan
Dr. Khanzoda YULDASHEVA, Center for Professional Development of Medical Workers / Uzbekistan

Biological and agrarian sciences section

Prof.Dr. İrada HUSEYNOVA, ANAS İnstitute of Molecular Biology and Biotechnology / Azerbaijan
Prof.Dr. İbrahim JAFAROV, Azerbaijan State Agrarian University / Azerbaijan
Prof.Dr. Mehmet KARATASH, Nejmettin Erbakan University / Turkey
Prof.Dr. Şaiq İBRAHİMOV, ANAS İnstitute of Zoology / Azerbaijan
Prof.Dr. Elshad GURBANOV, Baku State University / Azerbaijan
Prof.Dr. Panah MURADOV, ANAS İnstitute of Microbiology / Azerbaijan
Prof.Dr. İlham ŞAHMURADOV, Institute of Botany of ANAS / Azerbaijan
Prof.Dr. Ulduz HƏŞİMOVA, ANAS İnstitute of Physiology / Azerbaijan
Dr. Duygu KILIÇ, Amasya University / Turkey
Dr.Daşqın GANBAROV, Nakhchivan State University / Azerbaijan
Assoc. Prof. Aləddin EYVAZOV, ANAS, İnstitute of Zoology / Azerbaijan
Assoc.Prof. Akif AĞBABALI, Baku State University /Azerbaijan
Assoc. Prof. Abulfəz TAĞIYEV, Baku State University /Azerbaijan
Assoc.Prof. Dr.Mahir HƏCİYEV, Cattle-breeding Scientific research institute / Azerbaijan
Assoc. Prof. Dr. Anvar ALİYEV, ANAS İnstitute of Geography / Azerbaijan
Assoc. Prof. Mahir MAHƏRRƏMLİ, ANAS, Nakchivan İnstitute of Bioresources / Azerbaijan
Assoc. Prof. Tarana AKBƏRİ, Azerbaijan State Pedagogical University, Shamakhi / Azerbaijan
Assoc.Prof. Dr. Arif HUSEYNOV, Azerbaijan State Agrarian University / Azerbaijan

Assoc. Prof. Dr. Sevda TAHIRLI, Baku State University / Azerbaijan
Assoc. Prof. Azarchin MURADOV, İlisu state reserve / Azerbaijan
Assoc. Prof. Dr. Aytekin AKHUNDOVA, Baku Slavic University / Azerbaijan
Dr. Svetlana GORNOVSKAYA, Beloserkovsk National Agrarian University / Ukraine
Dr. Fuad RZAYEV, ANAS Institute of Zoology / Azerbaijan

Chemistry section

Prof.Dr. Vagif ABBASOV, Institute of Petrochemical Processes of ANAS / Azerbaijan
Prof.Dr. Georgi DUKA, Moldovan Academy of Sciences / Moldova
Prof. Dr. Vagif FARZALIYEV, ANAS Institute of Chemistry of Additives / Azerbaijan
Prof. Dr. Ali ZALOV, Azerbaijan State Pedagogical University / Azerbaijan
Assoc.Prof. Dr. Fizza MAMMADOVA, ANAS Nakchivan Institute of Natural Resources /Azerbaijan
Assoc. Dr. Bilal BUSHRA, Muhammad Ali Jinnah University / Pakistan

Earth sciences and geography section

Prof.Dr. Elkhan NURIYEV, Baku State University / Azerbaijan
Prof.Dr. Salih SHAHIN, Gazi University / Turkey
Prof.Dr. Mehmet UNLU, Marmara University / Turkey
Assoc. Prof. Dr. Shakar MAMMADOVA, Baku State University / Azerbaijan
Assoc. Prof. Dr. Ramiz AHLIMANOV, Baku State University / Azerbaijan

TİBB VƏ ƏCZAÇILIQ BÖLMƏSİ

MEDICINE AND PHARMACEUTICAL SCIENCES

DOI: <http://www.doi.org/10.36719/2707-1146/19/6-9>

Bəhlul Mehbalı oğlu Həməzəyev

Azərbaycan Tibb Universiteti
tibb üzrə fəlsəfə doktoru
hamzaye.bahlul@mail.ru

Aytən Əmir qızı Məmmədova

Azərbaycan Tibb Universiteti
assistent
aytan.doctor@mail.ru

Qələndər Xanlar oğlu Əliyev

Azərbaycan Tibb Universiteti
tibb üzrə fəlsəfə doktoru
aliyev.qalandar@mail.ru

Sevda Tariyel qızı Hüseynova

Azərbaycan Tibb Universiteti
tibb üzrə fəlsəfə doktoru
sevda.hsyn@mail.ru

Nailə Sabir qızı Zülfüqarova

Azərbaycan Tibb Universiteti
dosent
naila.zulfiqarova@mail.ru

DAXİLİ ORQANLARDAKI XƏSTƏLİKLƏRİN AĞIZ BOŞLUĞU SELİKLİ QIŞASI, DİL VƏ DODAQLARDAKI TƏZAHÜRLƏRİ

Xülasə

Ağız boşluğu selikli qişası, dil və dodaqların xəstəlikləri praktiki tibbin vacib və mürəkkəb sahələrindən biridir. Bir çox hallarda pasiyentlər mürəkkəb kliniki situasiyalarla qarşılaşırlar və onlara vaxtında adekvat müalicə tətbiq etmək mümkün olmur. Bəzi hallarda həmin orqanlarda əhəmiyyətsiz görünən hər hansı bir klinik əlamət həkimin nəzarətindən yayınır və bu xırda səhv diaqnostika və müalicə mərhələsində öz neqativ təsirini göstərmiş olur.

Açar sözlər: Ağız boşluğu, selikli qişa, sistem xəstəliklər, diaqnostika, müalicə

Bahlul Mehbalı Hamzayev

Aytan Amir Mammadova

Qalandar Xanlar Aliyev

Sevda Tariyel Huseynova

Naila Sabir Zulfuqarova

Diseases of internal organs diseases of the mouth mouth much, tongue and lips

Abstract

Diseases of the oral mucosa, tongue and lips are one of the most important and complex areas of practical medicine. In many cases, patients face difficult clinical situations and cannot receive adequate treatment in a timely manner. In some cases, any clinical signs that appear in these organs are insignificant, do not depend on the doctor, and this minor error adversely affects the stage of diagnosis and treatment.

Key words: Oral cavity, mucous membranes, systemic diseases, diagnosis, treatment

Giriş

Ağız boşluğu (lat. *Cavum oris* Yun. stoma iki hissəyə bölünür: ağız dəhlizi və xüsusi ağız boşluğu. Ağız dəhlizi — lat. *vestibulum oris* ön və yan tərəfdən dodqlar və yanaqlar vasitəsilə və daldan dişlər və alveol çıxıntıları ilə əhatə olunmuşdur. Xüsusi ağız boşluğu — lat. *cavum oris proprium* yuxarı tərəfdən sərt və yumuşaq damaqla, ön və yan tərəflərdən dişlər və alveol çıxıntıları ilə və aşağı tərəfdən ağız dibi ya diafraqması — lat. *diaphragma oris* (mm. *mylohyoidei*) ilə əhatə olunmuşdur. Ağız qapalı olduqda bu boşluq yarıq şəklində qalır. Bu boşluq dişlərin arasındakı və çənə şaxəsinin ön kənarı ilə axırncı böyük azı dişi arasında olan yarıqlar vasitəsilə ağız dəhlizi ilə birləşir. Ağız boşluğu arxada əsnək — lat. *fauces s. isthmus faucium* vasitəsilə udlağa keçir.

Qidanın həzmi ağız boşluğundan başlayır. Həzm orqanları içərisində yeganə sümük mənşəli dişlərin iştirakı ilə qida maddələri mexaniki olaraq xırdalanır və ağız suyu vəzilərinin şirəsi ilə islanılır.

Ağız boşluğu orqanları ilə sistem patologiyaları arasında mövcud olan qarşılıqlı əlaqəni nəzərə alaraq, istər stomatoloqlar, istərsə də somatik profilli həkimlər bu barədə pasiyentləri məlumatlandırmalıdır. Müasir tibbi ədəbiyyatlarda dil xəstəlikləri haqda ayrıca (digər ağız boşluğu xəstəlikləri olmadan) kifayət qədər məlumatlara rast gəlmək olar; deskvamativ qlössit (“coğrafi dil”), qara (“tükü”) dil, büküşlü və rombabənzər qlössit.

Ağız boşluğu selikli qişasında və dildə bir sıra sistem xəstəliklərinin ilkin əlamətlərini görmək olar. Həmin əlamətlər həm sistem xəstəliklərindən əvvəl, həm də onlarla birgə rast gəlinə bilər. Bəzi sistem xəstəlikləri (somatik, ümumi) zamanı ağızın selikli qişası bu xəstəliklərə müxtəlif reaksiyalarla, o cümlədən toxumalarda trofikanın pozulması, qanaxma, ödem, diskeratoz, hiperkeratoz, rəng dəyişməsi və s. kimi əlamətlərlə cavab verir. Ağız boşluğu orqanlarında aşkar edilən simptomlar bu və ya digər orqanlarda sistem dəyişikliklərinin olduğunu göstərir və eyni zamanda bunların böyük diaqnostik əhəmiyyəti vardır. Bununla yanaşı, əksər hallarda ağız boşluğunda təzahür edən müxtəlif etiologiya və patogenezli sistem xəstəliklərinin spesifik xarakteri nəzərə çarpmır.

Ağızın selikli qişasındakı zədələnmələr mədə-bağırsaq, ürək-damar, endokrin sistemi, habelə hipovitaminoz (xüsusən B qrup), mikro- və makroelement çatmamazlığı hallarında müxtəlif profilli həkimlərin diqqətini cəlb edir. Qeyd edildiyi kimi, sistem xəstəliklərinin əlamətləri digər orqanlarda deyil, ilkin olaraq ağızın selikli qişasında və dildə müşahidə oluna bilər. Ona görə də, belə xəstələr əvvəlcə stomatoloqa müraciət edirlər. Eyni zamanda bu cür kliniki situasiya ilə qarşılaşdıqda qastroenteroloqlar, kardioloqlar, hematoloqlar, endokrinoloqlar müayinə və konsilium üçün stomatoloqa müraciət edirlər.

Bununla əlaqədar olaraq, praktikada rast gəldiyimiz müxtəlif kliniki situasiyaları paylaşmağı vacib hesab edirik. Müşahidə zamanı əldə etdiyimiz məlumatlar peşəkar marağı olan mütəxəssislər üçün faydalı ola bilər. Onlar göstərilən xəstəliklərin diaqnostika və müalicəsində həmin məlumatlardan istifadə edə bilərlər.

Ağızın selikli qişasının, dilin və dodaqların zədələnməsi ən çox mədə-bağırsaq sistemi xəstəliklərində rast gəlinir. Bu zaman aftoz, xorali və nekrotik stomatitlərə təsadüf olunur. Mədə-bağırsaq sistemi xəstəliklərində əsasən dildə baş verən dəyişikliklər daha yaxşı öyrənilib və bu əlamətlər aşağıdakılardan ibarətdir:

-gastritlərin ağırlaşması, qastroezofagel reflüks, mədə xorası, pankreatit, enterit və kolit zamanı dilin üzəri çoxlu ərplə örtülmüş olur

-dilin ödemi və onun yan səthlərində dişlərin izlərinin olması, adətən enterit və kolitin olmasını göstərir.

-dil məməciklərinin dəyişməsi atrofik və hiperplastik qlössitlərin əlamətləri hesab olunur.

-dildəki epitelin deskvamasiyası bəzi müəlliflər tərəfindən “müstəqil dil xəstəliyi” kimi qiymətləndirilir.

-parezteziya və dad hissiyatının pozulması təkcə həzm sistemi orqanlarının patologiyası yox, eyni zamanda vegetativ sinir sistemi və vitamin disbalansının pozulması kimi qəbul edilir.

Ağızın selikli qişası, dil və dodaqlarda aşkar edilən əlamətlər vitamin və mikroelementlərin çatmamazlığı zamanı da baş verə bilər. Kliniki praktikada ən çox B qrup vitaminlər və dəmir defisitli dəyişikliklərə rast gəlmək olar.

- B₁₂ vitaminin çatmamazlığı zamanı dildə və dişətində ağrı, göynəmə, keyləşmə kimi əlamətlər müşahidə olunur. Dəmir defisitli anemiya və dəmirin latent defisiti zamanı spesifik (sideropeniya) əlamətlərə rast gəlinir. Pasiyentlər (əsasən cavan qızlar və qadınlar) dad hissiyatının pozulmasından,

paresteziyadan, dilin göynəməsindən, ağrımından, quru və bərk qıdanın çətin udulmasından, boğulmadan şikayət edirlər. Bundan əlavə, sapabənzər və göbələyəbənzər məməciklərin atrofiyası nəticəsində dilin üzəri hamar (“cilalanmış”, “laklanmış”) olur, anqulyar xeylit əmələ gəlir, bəzi hallarda ağızın selikli qişasında trofik yaralara və dilin arxasında çatlara rast gəlinir. Yadda saxlamaq lazımdır ki, sideropeniya simptomlarının təzahürü hemoqlobinin səviyyəsinin aşağı düşməsinin qarşısını alır və anemiyanın korreksiyasından sonra əgər dəmir preparatları kifayət qədər qəbul olunmadıqda saxlanıla bilər.

B₁₂ vitaminin defisiti zamanı ağızın selikli qişasının rəngi avazıyır, dilin üzərində turş qida və dərman vasitələrinə həssas olan al-qırmızı rəngli iltihab ocaqları müşahidə edilir. Bu ocaqlar əksər hallarda dilin kənarlarında və ucunda, bəzi hallarda hətta onun bütün səthini əhatə edir. Hərdən petexiyalara, xoralara təsadüf olunur. Bu dəyişikliklər, dişətinə, yanağın selikli qişasına, yumşaq damağa, udlağa qədər yayıla bilər.

Müəyyən vaxtdan sonra iltihab ocaqları yoxdur və dil məməcikləri atrofiyalaşır. Dil hamar, parıltılı (“laklanmış”) olur.

Xəstəliklərin residivləri zamanı atrofik dəyişikliklərlə yanaşı, dilin kökündə məməciklərin hiperplaziyasına da rast gəlinir (hipertrofik papillit).

B₁ vitaminin defisiti göbələyəbənzər məməciklərin hiperplaziyası ilə müşayiət olunur, bundan başqa ağızın selikli qişasında paresteziya, allergik reaksiyalar da baş verə bilər. B₂ hipovitaminozu özünəməxsus əlamətlərlə, o cümlədən dodağın dərisi və qırmızı haşiyəsində, ağızın selikli qişasında və künclərində (anqulyar stomatit), epitelin maserasiyası kimi əlamətlərlə özünü biruzə verir. Eyni zamanda səthi deskvamatik qlössitə (triada; dermatit, xeylit, qlössit) rast gəlinir. B₆ hipovitaminozu zamanı sinir sistemi pozğunluqları, eləcə də, qlössit, xeylit, anqulyar stomatit və mədə-bağırsaq pozğunluqları aşkar olunur.

Ürək-damar sistemi xəstəliklərində aşağıdakı əlamətlər müşahidə edilir;

-miokard infarktı zamanı selikli qişasının rəngi sianozlaşır, ödemli olur, dil böyüyür, səthində eroziya, çat və xoralara təsadüf olunur.

-arterial hipertenzivalı (xüsusən qadınlarda) pasiyentlərdə qovuq-damar sindromu aşkar edilir; bu zaman bərk düyünlərə rast gəlinir, onlar partladıqdan sonra eroziyalar yaranır, yumşaq damağın selikli qişasında, dilin yan səthlərində, yanaqlarda hemorragik möhtəviyyətli xoralar əmələ gəlir. Bu sindrom pemfiqus və çoxformalı ekssudativ eritema ilə differensiasiya olunur.

-ağızın selikli qişasında xoralı-nekrotik zədələnmələr, habelə trofik xoralara təsadüf olunur. Bu zədələnmələr trofik xoralarla, Vensanın xoralı-nekrotik stomatiti, bədxassəli şişlərlə differensiasiya olunur.

Həkim-stomatoloqun praktikasında ən çox rast gəlinən patologiyalardan biri də şəkərli diabetdir. Ağızın selikli qişasında əmələ gələn iltihabi dəyişikliklər bu xəstəliyin ağırlıq dərəcəsi ilə əlaqəlidir. Şəkərli diabetdə ağızın selikli qişasında hiperemiya, ödem, qanaxma yaranır. Xəstəliyin müddəti uzandıqca sapabənzər və göbələyəbənzər məməciklərdə hiperkeratoz, hiperplaziya baş verir. Dil ərplə örtülür, dilin arxasında göbələyəbənzər məməciklərdə qırmızı nöqtələrə rast gəlinir.

Müayinə aparılarkən həkimdən ümumi xəstəliklərin ilkin əlamətlərinin dəqiq diaqnostikasının aparılması tələb olunur. Əksər hallarda dilin ölçülərinin böyüməsi və bükümlü olması nəzərə çarpır, sapabənzər məməciklərdə hiperkeratoz, deskvamasiya, ağızda quruluq aşkar edilir. “Coğrafi dil”ə təsadüf olunur. Dilin yan səthlərində dişlərin izləri qalır. Diabetin dekompensasiya fazasında deкупital yaralar, dodaqlarda struktur dəyişiklikləri, çatlar, uçuqlar, qartmaq, xeylitlərə rast gəlinir. Kompensasiya fazasında isə ağızda quruluq, anqulyar xeylit kimi əlamətlər yox olur.

Dilin selikli qişasında stabil dəyişikliklər baş verir. Bir çox hallarda ağızın selikli qişasında kandidoza təsadüf olunur.

Ağızın selikli qişası, dodaq və dilin zədələnməsi zamanı həkimin taktikası aşağıdakılardan ibarətdir;

1. Səmərəli müalicənin aparılması üçün həmin orqanlar ciddi müayinə olunmalıdır. Müayinələrə eyni zamanda terapevtlər, gastroenteroloqlar, endokrinoloqlar, hematoloqlar və kardioloqlar cəlb edilməlidir.

2. Müayinələr zamanı aşkar edilən bütün zərərli və selikli qişanı qıcıqlandıran faktorlar aradan qaldırılmalıdır. Qarqara məqsədlə uzun müddət ərzində yandırıcı təsirə malik preparatlardan istifadə edilməməlidir.

3.Selikli qişa xəstəliklərinin müalicəsi bioetika qaydalarına əməl olunmaqla aparılmalı, bu xəstəliklərə orqanizmin bütövlüyü anlamından baxılmalıdır. Ona görə də, müalicə lokal yox, ümumi orqanizm səviyyəsində həyata keçirilməlidir.

4.Müalicə yalnız ilkin diaqnoz qoyulduqdan sonra təyin olunmalı və bunları özündə ehtiva etməlidir;

-komplekslilik;

-patogenetik müalicənin tətbiqi;

-ağzın selikli qişasının anatomo-fizioloji xüsusiyyətlərinə mənfi təsir göstərilməməli;

-ağrının aradan qaldırılması və zədə ocaqlarında keratinizasiya təmin olunmalı;

-müalicə prosedurlarının ev şəraitində də aparılması təşkil olunmalıdır;

Bəzi xəstəliklər zamanı ağzın selikli qişasının, dilin, dodaqların hər hansı zədələnmələrinin diaqnostik əhəmiyyəti qəbul edilmir. Ancaq digər simptomlarla müştərək formada rast gəlinən bu əlamətlər diaqnoz qoyulmasında yardımçı ola bilər. Ağız boşluğu orqanlarının rəng və struktur dəyişikliklərinin proqnostik əhəmiyyəti vardır. Ona görə də, müayinələr zamanı ağız boşluğunda aşkar edilən müxtəlif patologiyaların orqanizmin ümumi xəstəlikləri ilə əlaqədar olub-olmaması mütləq dəqiqləşdirilməlidir.

Hesab etmək olar ki, vaxtında və məqsədyönlü şəkildə aparılmış tədbirlər adekvat diaqnostika və müalicənin effektivliyini artırmış olacaq.

Ədəbiyyat

1. Çuikin S.V. Ağız boşluğunun gigiyenası diş xəstəliklərinin qarşısının alınması üsulu kimi dərslük / S.V. Chuikin -M: Akademiya, 2016
2. Ulitovski S.B. Profilaktik stomatologiya ensiklopediyası dərslük / S. B. Ulitovski. -M,; GEOTAR-Media. 2016
3. Peşəkar ağız gigiyenasının əsasları. (Metodik tövsiyələr) / redaktə edən prof. İvanovski V.A. -SPB, 2017
4. Suliev T.K., Ulitovski S.B., Mirzəbekov O.M., Sulieva E.T. Diş xəstəliklərinin qarşısının alınması. -dərs kitabı. – Almatı, 2009.-446 s.
5. Saran L.R., Fedoqov K.P. Kalsium fosfat birləşmələrindən istifadə edərək remineralizasiya terapiyasının klinik effektivliyinin öyrənilməsi // Konsepsiya stomatologiyası (Almatı). -2013. - №1.-səh.30-33
6. Danilevski N.F., Leontiev V.K., Nesin A.F., Raxniy J.İ. Ağız mukozasının xəstəlikləri. -M.; OAO Stomatologiya. -271 səh.
7. Hassona, Y; Scully, C; Almangush, A; Baqain, Z; Sawair, F (2014). "Oral potentially malignant disorders among dental patients: a pilot study in Jordan". Asian Pacific Journal of Cancer Prevention: APJCP. 15 (23): 10427–31. doi:10.7314/apjcp.2014.15.23.10427. PMID 25556487.
8. Neville BW, Damm DD, Allen CM, Bouquot JE (2002). Oral & maxillofacial pathology (2nd ed.). Philadelphia: W.B. Saunders. pp. 337, 345, 349, 353. ISBN 978-0721690032
9. Ravikiran Ongole, Praveen B N, ed. (2014). Textbook of Oral Medicine, Oral Diagnosis and Oral Radiology. Elsevier India. p. 387. ISBN 978-8131230916.
10. Dummett CO, Barens G. Oromucosal pigmentation: an updated literary review. J Periodontol. 1971 Nov;42(11):726-36.
11. Feller L, Masilana A, Khammissa RA, Altini M, Jadwat Y, Lemmer J. Melanin: the biophysiology of oral melanocytes and physiological oral pigmentation. Head Face Med. 2014 Mar 24;10:8.

Göndərib: 14.02.2022

Qəbul edilib: 27.03.2022

DOI: <http://www.doi.org/10.36719/2707-1146/19/10-14>

Galandar Xanlar Aliyev
Azerbaijan Medical University
phd.
aliyev.qalandar@mail.ru
Nurana Ariz Gamidova
Azerbaijan Medical University
assistant
nurana.hamidova@mail.ru
Gunel Mammad Sultanova
Azerbaijan Medical University
doc.gunel@mail.ru
İlhama Malik Karimova
Medical University Azerbaijan
phd
doctor.karimova@mail.ru
Sevda Alifaga Muslimova
Azerbaijan Medical University
assistant
muslimova.seva@mail.ru

ENDOCRINOLOGY IN PREGNANCY AND OSTEOPAROSIS

Abstract

Pregnancy defines a challenging period to the mother's bones because the building of the fetal skeleton requires a substantial transfer of calcium. This process is particularly intense during the third trimester, when fetal bones experience substantial growth and calcification. The regulatory mechanisms are still poorly understood, but it seems patent that the drainage of calcium from the mother has to bear some level of deterioration of the maternal skeleton unless compensatory mechanisms of enough potency are at play. If an adequate balance is not achieved, pregnancy would define a vulnerability period for maternal bones. Osteoporosis or even fragility fractures might be conceived whether the decalcifying process is particularly intense or whether there is an osteopenic background. In fact, isolated cases of osteoporosis or fragility fractures have been described in the literature (1, 2). However, the process has to be transitory, because pregnancy has not been detected as a risk factor for postmenopausal osteoporosis.

Key words: pregnancy, postmenopausal osteoporosis, bone destroying, vitamin D, osteopenic, osteocytes

Qələndər Xanlar oğlu Əliyev
Nuranə Ariz qızı Həmidova
Günəl Məmməd qızı Sultanova
İlhamə Malik qızı Kərimova
Sevda Əlifəğa qızı Müslümova

Hamiləlikdə endokrinologiya və osteoparoz

Xülasə

Hamiləlik zamanı qadının sümükləri üçün çətin bir dövr başlayır, çünki dölün skeletinin qurulması kalsiumun əhəmiyyətli bir transferini tələb edir. Şəkərli diabetli xəstələrdə sümük metabolizmasında dəyişikliklər qacılmazdır. Məqalədə hamiləlik zamanı və həmcinin şəkərli diabetdə sümük dəyişiklikləri əsaslı araşdırılıb. Bu proses xüsusilə üçüncü trimestrdə, fetal sümüklərin əhəmiyyətli dərəcədə böyüməsi və kalsifikasiyası ilə qarşılaşdıqda intensiv olur. Əgər adekvat tarazlıq əldə olunmazsa, hamiləlik ana sümükləri üçün həssaslıq dövrünü təyin edir. Osteoparoz və ya hətta kövrəklik sınıqları, kalsifikasiya prosesinin xüsusilə intensiv olub-olmamasından və ya osteopenik fonun olub-olmamasından asılı olmayaraq düşünülə bilər. Əslində, ədəbiyyatda osteoparoz və ya kövrəklik

sınıqlarının təcrid olunmuş halları təsvir edilmişdir (1, 2). Bununla belə, proses keçici olmalıdır, çünki hamiləlik postmenopozal osteoporoz üçün risk faktoru kimi aşkar edilməmişdir.

Açar sözlər: *hamiləlik, postmenopozal osteoporoz, sümüklərin zədələnməsi, D vitamini, osteopenik, osteositlər*

Introduction

Data from studies on bone metabolic changes during pregnancy were collected from experimental and clinical papers. Case reports or case series on women who were diagnosed of densitometric osteoporosis during pregnancy were considered eligible irrespective of whether a fragility fracture had occurred. The main objective of calcium adjustments during pregnancy is to enable the adequate transplacental transfer of ~30g of calcium required for the successful mineralization of the fetal skeleton. Eighty percent of that amount is transferred during the third trimester, when placental calcium transport averages 110–120mg/kg per day (4). The fetus enjoys a status of persistent hypercalcemia, where a calcium placental pump maintains a gradient irrespective of the calcium status in the mother. This means that insufficiencies in the adjusting machinery in the mother will entail decalcification at her skeleton, something that may be a universal phenomenon at the third trimester, when the transfer of calcium increases drastically.

The concentration of 1–25 (OH)₂ vitamin D₃ (calcitriol), the active metabolite of vitamin D, increases during pregnancy. The increase, already detected at the first trimester, continues up to term, when it attains levels that are several fold higher than before pregnancy (5, 6). Maternal kidney, and possibly placenta, decidua, and fetal kidney, provide the necessary 1 α -hydroxylase activity. The contribution of the extra-renal sources, however, seems to be of little significance, as suggested by the inappreciable changes in calcitriol reported in an anephric woman during pregnancy (7).

The changes in vitamin D are concomitant with the improvement in the efficiency of the intestinal absorption of calcium, which doubles its capacity. This intestinal adaptation seems to be important in helping the mother to accommodate the fetal demand for calcium. It may be speculated, therefore, that further increases in the levels of vitamin D might translate into a more efficient calcium transfer at the intestine. The point is of interest, because the prevalence of vitamin D insufficiency, including the population of pregnant women, is elevated (8), even in low-latitude countries, where sun exposure is high (9). In this context, it may be conceived that a potential role exists for vitamin D analogs, as these compounds are designed to increase the effects of vitamin D while minimizing pathological hypercalcemia (10). Moreover, these analogs might escape from the limiting factor represented by the increase in vitamin D-binding protein (DBP (GC)), which, as in other high-estrogen states, increases during pregnancy (11). This hypothesis, however, has not been tested.

DBP deserves attention in pregnancy because, together with its role as the major binding protein for 25(OH) vitamin D and calcitriol, it may act as an actin scavenger, bind fatty acids, and modulate immune and inflammatory responses (12). Moreover, DBP may be found not only in serum, but also in other biological fluids. The detection in cervicovaginal fluid (13), for example, has been taken to propose DBP as an indicator of up-regulated cell death and tissue remodeling accompanying labor (14).

The role of vitamin D in the modulation of the increased intestinal transport of calcium should still be clarified. Experiments with pregnant vitamin D-deficient rats and vitamin D receptor-null mice have shown that the increase in calcium absorption was similar to controls (15). Interestingly, recent experimental data in mice indicate that maternal hypervitaminosis D may actually reduce fetal bone mass and mineral acquisition (16).

However, it is now known that hypocalcemia derives from the physiological hypoalbuminemia of pregnancy, which coexists with unaltered levels of free calcium, the real reset regulator of PTH levels (17). Moreover, there is no change in phosphate levels, and more reliable immunoassays, either immunoradiometry with the use of a double-antibody technique or electrochemiluminescence, confirm that the circulating PTH level slightly decreases during pregnancy and normalizes at the end of this state (18). Murine models further exclude the participation of the hormone in the increase in calcitriol level during pregnancy or the recovery of bone mass after lactation (19).

Pregnancy also involves changes in the circulating levels of IGF1. The oscillations are small during the first and second trimesters, but then the peptide increases during the third trimester and decreases

post partum (18, 22, 29). These changes seem to be influenced by active participation of PGH, which gradually replaces the control in the synthesis of IGF1 during the second half of pregnancy (30).

PGH, which should be distinguished from placental lactogen (HPL), is the product of the expression of the *GHV (GH2)* gene, as opposed to pituitary GH, which is the product of the *GHN (GH1)* gene (30). PGH is secreted in the syncytiotrophoblast from the 6th week of pregnancy and gradually replaces pituitary GH during pregnancy (20, 22). PGH is found only in maternal blood and is supposed to influence the availability of nutrients to the placenta. A prospective clinical study found a significant association between PGH and fetal growth during normal pregnancy (29). This modulation may be direct, by autocrine or paracrine mechanisms, or indirect, by regulation of IGF1 (28).

The participation of osteoblasts and osteocytes as active regulators of bone homeostasis has been shown in studies conducted in animal models and in the human. The case of osteocytes is of particular interest because, contrary to past concepts, they have manifested as multifunctional cells with crucial regulatory roles in several mechanisms affecting bone homeostasis (30). Among their abilities, osteocytes may remove and replace their perilacunar matrix, a concept baptized as 'perilacunar remodeling', which has been shown to be regulated by hormonal changes in mice. Lactation, for example, is associated with increases in osteocyte lacunar area. The potential participation of this mechanism in the maternal and fetal bone changes during pregnancy is still obscure (29). There is still sparse information on the possible implication of the Wnt pathway in the development of the fetal skeleton (21). A recent Scandinavian study has found that the circulating levels of sclerostin were lower in the mother at the 30–32 weeks of pregnancy than in the umbilical cord at delivery (24). Interestingly, cord sclerostin, but not maternal sclerostin, was significantly associated with dual-energy X-ray absorptiometry (DXA)-measured total body bone mineral content (BMC) in the newborn. The levels of FGF23 and of α -klotho, the FGF23 obligatory co-receptor, were measured in the same study. While the levels of FGF23 were similar in the maternal and the fetal compartment, those of α -klotho were higher in the umbilical cord plasma.

Estrogens are known down-regulators of bone resorption, and therefore, should act to contain the accelerated loss of bone mass. There is no indication suggesting an alternative role for estrogens during pregnancy. The case of PRL is more complicated (22). Data from experimental studies have shown that there are PRL receptors in human osteoblasts and that their activation leads to reduced proliferation and mineralization potential of these cells. Moreover, studies on rats have shown that PRL directly stimulates osteoblasts to increase the ratio of RANKL to OPG. The limiting action of OPG on the proresorptive potential of RANKL would translate into increased loss of bone mass (26).

The overall effect of pregnancy on the skeleton has been investigated by methods that include histology, imaging techniques, and BBMs. Before describing the findings observed with each approach, it is important to stress that, whichever the derangement of bone metabolism during pregnancy, it seems that there is no carryover effect. This is so even considering that the deterioration of bone density accelerates during lactation, when maternal bone is the main source of the considerable amounts of calcium provided with breast milk (17). However, the rapid loss in bone mineral density (BMD) during lactation, which may attain 5–10% in 2–6 months, restores along the 6–12 months after weaning through still unclear mechanisms. This fast recovery is reflected in epidemiological studies, which do not find an association between the number of pregnancies or the duration of lactation and the future diagnoses of either osteoporosis or fragility fracture (29).

Both techniques may be used because the low irradiation does not affect fetal safety and even less at the advanced stage of gestation in which the problem arises. However, the low incidence of this pathology does not support the generalized use of DXA for screening unless there are clear risk factors, which have not been described. Consequently, it is only the good clinical judgment as a consequence of abnormally increased pain at either the back or the joint, which should raise the suspect of a fracture (27).

The irradiation dose absolutely limits the use of computed tomography, but interest is arising on the use of alternative technologies, such as magnetic resonance (MR), which can be safely used during pregnancy. MR may be particularly efficacious in detecting vertebral fractures, which may be missed by conventional radiography. Moreover, MR may help in the diagnosis of the regional forms, because the accompanying bone marrow edema may be detected by this technology. Located at the epiphysis and extending into the subcondral bone, edema is often accompanied by joint effusion.

References

1. Khovidhunkit W, Epstein S. Osteoporosis in pregnancy. *Osteoporosis International* 1996 6 345–354.
2. Smith R, Athanasou NA, Ostlere SJ, Vipond SE. Pregnancy-associated osteoporosis. *Quarterly Journal of Medicine* 1995 88 865–878.
3. Atkins D, Best D, Briss PA, Eccles M, Falck Y, Flottorp S, Guyatt GH, Harbour RT, Haugh MC, Henry D et al.. Grading quality of evidence and strength of recommendations. *BMJ* 2004 328 1490.
4. Kovacs CS. The role of vitamin D in pregnancy and lactation: insights from animal models and clinical studies. *Annual Review of Nutrition* 2012 32 97–123.
5. Cross NA, Hillman LS, Allen SH, Krause GF, Vieira NE. Calcium homeostasis and bone metabolism during pregnancy, lactation, and postweaning: a longitudinal study. *American Journal of Clinical Nutrition* 1995 61 514–523.
6. Ritchie LD, Fung EB, Halloran BP, Turnlund JR, Van Loan MD, Cann CE, King JC. A longitudinal study of calcium homeostasis during human pregnancy and lactation and after resumption of menses. *American Journal of Clinical Nutrition* 1998 67 693–701.
7. Turner M, Barré PE, Benjamin A, Goltzman D, Gascon-Barré M. Does the maternal kidney contribute to the increased circulating 1,25-dihydroxyvitamin D concentrations during pregnancy? *Mineral and Electrolyte Metabolism* 1988 14 246–252.
8. Holick MF. Vitamin D deficiency. *New England Journal of Medicine* 2007 357 266–281.
9. Karras SN, Anagnostis P, Annweiler C, Naughton DP, Petroczi A, Bili E, Harizopoulou V, Tarlatzis BC, Persinaki A, Papadopoulou F et al.. Maternal vitamin D status during pregnancy: the Mediterranean reality. *European Journal of Clinical Nutrition* 2014 68 864–869.
10. Leyssens C, Verlinden L, Verstuyf A. The future of vitamin D analogs. *Frontiers in Physiology* 2014 5 122.
11. Bikle DD, Gee E, Halloran B, Haddad JG. Free 1,25-dihydroxyvitamin D levels in serum from normal subjects, pregnant subjects, and subjects with liver disease. *Journal of Clinical Investigation* 1984 74 1966–1971.
12. Gomme PT, Bertolini J. Therapeutic potential of vitamin D-binding protein. *Trends in Biotechnology* 2004 22 340–345.
13. Dasari S, Pereira L, Reddy AP, Michaels JE, Lu X, Jacob T, Thomas A, Rodland M, Roberts CT Jr, Gravett MG et al.. Comprehensive proteomic analysis of human cervical-vaginal fluid. *Journal of Proteome Research* 2007 6 1258–1268.
14. Liong S, Di Quinzio MK, Fleming G, Permezel M, Georgiou HM. Is vitamin D binding protein a novel predictor of labour? *PLoS ONE* 2013 8 e76490.
14. Fudge NJ, Woodrow JP, Kovacs CS. Pregnancy rescues low bone mass and normalizes intestinal calcium absorption in Vdr null mice. *Journal of Bone and Mineral Research* 2006 21 (Suppl) S52.
15. Lieben L, Stockmans I, Moermans K, Carmeliet G. Maternal hypervitaminosis D reduces fetal bone mass and mineral acquisition and leads to neonatal lethality. *Bone* 2013 57 123–131.
16. Kovacs CS. Calcium and bone metabolism disorders during pregnancy and lactation. *Endocrinology and Metabolism Clinics of North America* 2011 40 795–826.
17. Moller UK, Streym S, Mosekilde L, Heickendorff L, Flyvbjerg A, Frystyk J, Jensen LT, Rejnmark L. Changes in calcitropic hormones, bone markers and insulin-like growth factor I (IGF-I) during pregnancy and *postpartum*: a controlled cohort study. *Osteoporosis International* 2013 24 1307–1320.
18. Kirby BJ, Ma Y, Martin HM, Favaro KL, Karaplis AC, Kovacs CS. Upregulation of calcitriol during pregnancy and skeletal recovery after lactation do not require parathyroid hormone. *Journal of Bone and Mineral Research* 2013 28 1987–2000.
19. Ardawi MS, Nasrat HA, BA'Aqueel HS. Calcium regulating hormones and parathyroid hormone-related peptide in normal human pregnancy and *postpartum*: a longitudinal study. *European Journal of Endocrinology* 1997 137 402–409.
20. Hirota Y, Anai T, Miyakawa I. Parathyroid hormone-related protein levels in maternal and cord blood. *American Journal of Obstetrics and Gynecology* 1997 177 702–706.

21. Black AJ, Topping J, Durham B, Farquharson RG, Fraser WD. A detailed assessment of alterations in bone turnover, calcium homeostasis, and bone density in normal pregnancy. *Journal of Bone and Mineral Research* 2000 15 557–563.
22. Wysolmerski JJ. Parathyroid hormone-related protein: an update. *Journal of Clinical Endocrinology and Metabolism* 2012 97 2947–2956.
23. Care AD, Abbas SK, Pickard DW, Barri M, Drinkhill M, Findlay JB, White IR, Caple IW. Stimulation of ovine placental transport of calcium and magnesium by mid-molecule fragments of human parathyroid hormone-related protein. *Experimental Physiology* 1990 75 605–608.
24. Sato K. Hypercalcemia during pregnancy, puerperium, and lactation: review and a case report of hypercalcemic crisis after delivery due to excessive production of PTH-related protein (PTHrP) without malignancy (humoral hypercalcemia of pregnancy). *Endocrine Journal* 2008 55 959–966.
25. Riccardi D, Brennan SC, Chang W. The extracellular calcium-sensing receptor, CaSR, in fetal development. *Best Practice & Research. Clinical Endocrinology & Metabolism* 2013 27 443–453.
26. Kovacs CS, Lanske B, Hunzelman JL, Guo J, Karaplis AC, Kronenberg HM. Parathyroid hormone-related peptide (PTHrP) regulates fetal–placental calcium transport through a receptor distinct from the PTH/PTHrP receptor. *PNAS* 1996 93 15233–15238.
27. Simmonds CS, Karsenty G, Karaplis AC, Kovacs CS. Parathyroid hormone regulates fetal–placental mineral homeostasis. *Journal of Bone and Mineral Research* 2010 25 594–605.
28. Chellakooty M, Vangsgaard K, Larsen T, Scheike T, Falck-Larsen J, Legarth J, Andersson AM, Main KM, Skakkebaek NE, Juul A. A longitudinal study of intrauterine growth and the placental growth hormone (GH)–insulin-like growth factor I axis in maternal circulation: association between placental GH and fetal growth. *Journal of Clinical Endocrinology and Metabolism* 2004 89 384–391.
29. Lacroix MC, Guibourdenche J, Frenzo JL, Muller F, Evain-Brion D. Human placental growth hormone – a review. *Placenta* 2002 23 (Suppl A) S87–S94.

Göndərilib: 09.03.2022

Qəbul edilib: 02.04.2022

DOI: <http://www.doi.org/10.36719/2707-1146/19/15-19>

Shafaq Alif Mammadova
Azerbaijan Medical University
assistant
shafaq.mammadova@mail.ru
Galandar Xanlar Aliyev
Azerbaijan Medical University
phd.
aliyev.qalandar@mail.ru
Gulnara Hasan Aliyeva
Azerbaijan Medical University
assistant
gulya.dentist@mail.ru
Shahla Rafael Yusubova
Azerbaijan Medical University
dosent
kombc@mail.ru

MODIFICATION OF THE STRUCTURE OF ENDODONTIC SEALERS

Abstract

The incorporation of nanoparticles into endodontic sealers aims at increasing antimicrobial activity of the original material. The aim of this study is to incorporate the nanostructured silver vanadate decorated with silver nanoparticles (AgVO₃, at 2.5%, 5%, and 10%) into three endodontic sealers and evaluate the antibacterial activity of freshly sealers, surface topography and chemical composition, and setting time. The AgVO₃ was incorporated into AH Plus, Sealer 26, and Endomethasone N at concentrations 0%, 2.5%, 5%, and 10% (in mass).

All the achievements of modern therapeutic dentistry are based on many years of experience in scientific research, supported by the practical activities of doctors. Numerous data on the formation of dentistry in different eras make it possible to track the development trend of endodontics as an independent discipline from the earliest stages of the development of medicine. The discovery was made in northern Italy by an international team of archaeologists. The carious cavity was exposed to abrasive materials, as evidenced by numerous notches on the walls. The filling consisted of a resinous compound - bitumen mixed with various plant fibers and hair

Key words: *endodontic, dentistry, abrasive materials, filling, treatment, root canal*

Şəfəq Arif qızı Məmmədova
Qələndər Xanlar oğlu Əliyev
Gülnarə Həsən qızı Əliyeva
Şəhla Rafael qızı Yusubova

Endodontik sillerlərin strukturunun modifikasiyası

Xülasə

Nanohissəciklərin endodontik möhürləyicilərə daxil edilməsi orijinal materialın antimikrobiyal aktivliyini artırmaq məqsədi daşıyır. Bu tədqiqatın məqsədi gümüş nanohissəciklərlə bəzədilmiş nanostrukturlu gümüş vanadatı (AgVO₃, 2.5%, 5% və 10%) üç endodontik möhürləyiciyə daxil etmək və təzə möhürləyicilərin antibakterial fəaliyyətini, səth topoqrafiyasını və kimyəvi tərkibini qiymətləndirməkdir. AgVO₃ 0%, 2.5%, 5% və 10% (kütləvi) konsentrasiyalarda AH Plus, Sealer 26 və Endometazon N-ə daxil edilmişdir.

Müasir terapevtik stomatologiyanın bütün nailiyyətləri həkimlərin praktiki fəaliyyəti ilə dəstəklənən elmi tədqiqatlarda çoxillik təcrübəyə əsaslanır. Müxtəlif dövrlərdə stomatologiyanın formalaşması ilə

bağlı çoxsaylı məlumatlar, təbabətin inkişafının ən erkən mərhələlərindən müstəqil bir elm kimi endodontiyanın inkişaf tendensiyasını izləməyə imkan verir. Kəşf, İtaliyanın şimalında beynəlxalq arxeoloqlar qrupu tərəfindən edilib. Çürük boşluq aşındırıcı materiallara məruz qalmışdır, bunu divarlardakı çoxsaylı çentiklər sübut edir. Bu da, müxtəlif bitki lifləri və tükləri ilə qarışdırılmış doldurm qatranlı birləşmələrdən ibarətdir.

Açar sözlər: endodontiya, stomatologiya, abraziv materiallar, plomb, müalicə, kök kanalı

Introduction

All the achievements of modern therapeutic dentistry are based on many years of experience in scientific research, supported by the practical activities of doctors. Numerous data on the formation of dentistry in different eras make it possible to track the development trend of endodontics as an independent discipline from the earliest stages of the development of medicine [1,2]. The discovery was made in northern Italy by an international team of archaeologists. The carious cavity was exposed to abrasive materials, as evidenced by numerous notches on the walls. The filling consisted of a resinous compound - bitumen mixed with various plant fibers and hair [3]. Earlier traces of intervention in the dentoalveolar system were not accompanied by finding the remains of fillings. Further archaeological research revealed a lot of evidence of dental activity in different years. The first written records of dental care have been found in many of the most developed parts of the world. In one of the largest cities of the Sumerian civilization, hieroglyphic writings were found describing medicines, methods used in treatment, including dental treatment (about 3500-3000 BC). The Ebers papyrus was found on the territory of ancient Egypt, dating back to 3000 - 2000 BC. e., in which a separate chapter was devoted to dental treatment (splinting techniques, various drugs). One of the ancient Chinese treatises on medicine (2500 BC) contains many recipes and techniques for making dentures. One of the most extensive medical literary monuments - "Ayurveda" (1800-1700 BC), found in ancient India, contains information about the methods of treating diseases of the maxillofacial region, as well as numerous prescriptions for medicines. In the writings of Hippocrates (5th century BC), a lot of information was found regarding the surgical treatment of dental diseases, dislocations, and fractures [6, 7].

In 1700, dentistry began to develop rapidly in France under the influence of Pierre Fauchard, the personal dentist of Louis XV. Methods for the manufacture of artificial crowns, the use of amalgam as a filling material were applied. In 1836, for the first time, arsenic-based compounds were used to necrotize the dental pulp. Most cases of dental diseases ended with their extirpation, which is indirectly evidenced by the name of the specialists who performed this procedure - "dentist". This information is confirmed by archaeological finds of that time [8, 9]. There were conservative methods of treatment, according to which rinses, mouth baths, applications of various decoctions and tinctures were used. So in the materials dating back to the 12th century, information was found that one of the Kiev healers - Agapius used a decoction of black henbane, a tincture of iris. The peculiarity of the state system did not allow the development of this direction as rapidly as in many other industrial countries. Dentistry developed more rapidly during the reign of Peter the Great [10]. The accumulation of information in the field of natural sciences, as well as the development of scientific and technological progress, formed the basis for the development of endodontics. Numerous historical evidence of endodontic treatment, as well as the results of scientific research, created the conditions for the development of endodontics as a science. In 1920, studies of X-rays led to the widespread use of the method of targeted radiography [12]. This made it possible to detect foci of bone resorption in the region of the roots of the teeth. Studies of the contents of the channels led to the identification of microorganisms. This contributed to the strengthening of the opinion that it is necessary to extirpate the affected teeth. Subsequent discoveries within 30-35 years became the heyday of modern endodontics. Microbiologists have studied the composition of infected root canals, physiologists and pathophysiologists have studied in detail the reaction of tooth tissues and the periapical region to various dental interventions. Radiography made it possible to determine the necessary boundaries of the work, and clinicians offered many options for aseptic treatment of root canals [10, 12]. For a long time, cauterization of the pulp with a hot wire or exposure to various aggressive liquids such as acids was considered the usual method of treatment. Many other methods of devitalization using arsenic paste were distributed later. In the 19th century, the first endodontic instru-

ments, similar to small hooks, were used to remove damaged and infected pulp from the root canal of the tooth, and the introduction of local anesthesia in the 20th century made this procedure painless. Until that time, the main and only goal of dental treatment was the elimination of pain. However, changes in the dentition due to tooth loss have led to an increase in the value of tooth-preserving operations. New discoveries made it possible to perform them at a high level [14,15].

This is facilitated by the current trend in the development of the discipline, aimed at increasing complexity and increasing requirements for the quality of work. Analyzing the literature on the frequency of occurrence of endodontic treatment in humans, the following data were obtained. On average, in developed countries, about 72 - 83% of the total population has a history of at least one tooth subjected to endodontic treatment [3,11]. In domestic dentistry, this figure is higher - 91-93% [12,14]. In order to obtain a stable positive result of treatment, it is necessary to achieve the fulfillment of a number of conditions that can be divided into three groups: First, the manual skills of the dentist:

1. Compliance with the rules of asepsis and antisepsis.
2. Follow treatment protocols.
3. Competent instrumental processing of the root canal.
4. Sufficient irrigation, etc.

Secondly, the quality of dental materials:

1. Mechanical properties.
2. Chemical properties.
3. Biological properties.
4. Features and working conditions.

Thirdly, the reactivity of the patient's body:

1. Somatic pathologies.
2. The state of the immune system.
3. Sensitization of the organism.
4. Regenerative abilities of the body.
5. Hormonal background.
6. Age, gender.
7. Patient's diet.
8. Taking medications and dietary supplements [5,10,9,11].

In 5-6% of patients, complications occur due to root perforation, excessive removal of material beyond the root apex, and the development of apical root periodontitis. These data are due to treatment errors, deviations from the protocols, as well as the imperfection of the materials used [12,13,14,16].

To optimize treatment, a classification was created that allows you to navigate the possible complications, as well as understand the ways to overcome and prevent them. All errors and complications made during treatment at any stage lead to serious consequences in the corresponding anatomical and topographical regions of the maxillofacial region. They are divided into those that appeared immediately after or during treatment - the nearest ones, and the remote ones - those that appeared some time after the end of treatment. Complications are represented by infection of the root canal with microflora contained in the oral cavity. This is due to the penetration of microorganisms from the oral cavity into the root canal [4,5,7,8,9]. Root canal contamination is possible due to the following reasons:

1. with poor-quality isolation of the working field in case of ingress of oral fluid during treatment;
2. with incomplete removal of necrotic masses from the tooth cavity;
3. with poor-quality isolation of root canals between visits;
4. other reasons [16,17].

Also, complications are often represented by errors in the formation of access to the mouth of the root canal. Insufficient removal of the overhanging edges of the tooth, inadequate opening of the orifices leads to the need for excessive load

for endodontic instruments. This can provoke many other complications, such as [11,12]:

1. Perforation of the bottom and walls of the tooth cavity. This complication occurs in 3-12% of all complications, usually in curved canals.

2. Obturation of the lumen of the root canal with dentinal sawdust, which is manifested by the inability to penetrate the tools deeper than the place where the dentinal plug accumulates. In addition, excessive compression can lead to expulsion of the dentin plug, endolubricants, and other substances beyond the root apex, which provokes inflammation and the development of further destructive processes [8,9 , 11].

3. Creating an apical expansion when the root canal is curved, or "Zipping". This complication results from the use of inflexible tools. If the shape of the channel is preserved by the file during rotational movements, an excessive funnel-shaped expansion is formed. Often there is a simultaneous blocking of the canal with dentinal sawdust.

4. Excessive lateral expansion of the canal along the internal curvature, or "Stripping". Underestimating the curvature of the canal, the use of machine-made, inflexible files leads to excessive removal of wall tissue, which weakens the root of the tooth.

5. Destruction of the physiological or anatomical narrowing of the canal. The reason for the development of complications is errors at the stages of determining the length of the root canal, as well as work without limiting rings on the instruments.

6. Instrument breakage in the root canal, or instrument fragmentation. The complication is caused by a violation of the technique of working with endodontic instruments.

7. Heterogeneous low-quality filling of the root canal system. The disadvantages of obturation are due to the wrong choice of material or errors in the process. Also, the physical and chemical properties of materials limit the quality of root canal obturation.

References

1. Chigirenko A. S., Abdulaev M. D., Kochkina N. N. [et al.] Analysis of the most effective preparations for temporary filling of root canals in chronic granulating periodontitis // *Nauka i Mir*. - 2017. -T. 2, no. 3 (43). - S. 56-58.
2. Anderhalt, R. Scanning electron microscopy for nanotechnology: monograph / R. Anderhalt; edited by W. Zhu, J. L. Wang; translation from English by S. A. Ivanov and K. I. Domkin; edited by T. P. Kaminskaya. - Moscow: Binom. Knowledge Lab. 2013. - 582 p. - ISBN 978-5-9963-2123-0.
3. Bazikyan, E. A. Endodontics: textbook / E. A. Bazikyan, L. V. Volchkova, G. I. Lukina. - Moscow: GEOTAR-Media, 2016. - 160 p. - ISBN 978-5-9704-3557-1.
4. Therapeutic dentistry. Part 2: Periodontal Diseases: textbook / edited by G. M. Barer. - Moscow: GEOTAR-Media, 2009. -224 p. - ISBN 978-5-9704-1391-3.
5. Therapeutic dentistry. Part 3: Diseases of the oral mucosa: monograph / edited by G. M. Barer. - 2nd ed., add. and reworked. - Moscow: GEOTAR-Media, 2010. - 254 p. - ISBN 5-9704-0092-0.
6. Basieva, E. V. Comparative analysis of the results of obturation of the root canal system by the method of lateral condensation, the method of one pin and using the "beefill" system / E. V. Basieva, O. E. Ramonova // *Health and education in the XXI century*. - 2013. - V. 15, No. 1-4. - S. 8-9.
7. Batyukov, N. M. Standardization of all stages of endodontic treatment is a prerequisite for a predictably complete rehabilitation of the patient / N. M. Batyukov, T. V. Filippova, M. A. Chibisova // *Institute of Dentistry*. - 2016. - No. 2 (71). - S. 29-33.
8. Beer, R. An illustrated guide to endodontics / R. Beer, M. A. Bauman, A. M. Kielbas; edited by E. A. Volkov. - Moscow: Medpress-inform, 2006. - 239 p. - ISBN 5-98322-240-6
9. Bekmuradov, B. A. Evaluation of the results of endodontic treatment of teeth using various methods of obturation / B. A. Bekmuradov, Sh. F. Dzhuraeva // *Science of the Young - Eruditio Juvenium*. - 2014. - No. 1. - S. 100-104.
10. Belenova, I. A. Changes in the bacterial composition of root dentin during traditional medical treatment and with the use of ultrasound / I. A. Belenova, O. A. Krasichkova // *Bulletin of new medical technologies*. - 2014. - V. 21, No. 2. - S. 48-54.
11. Belenova, I. A. Changes in the microstructure of endodontic sealers under the influence of an electromagnetic field in order to prevent caries complications / I. A. Belenova, I. V. Zhakot //

- Modern Dentistry. Collection of scientific papers dedicated to the 125th anniversary of the founder of the Department of Orthopedic Dentistry of KSMU Professor Isaak Mikhailovich Oksman. - Kazan, 2017. - 659 p.
12. Belenova, I. A. Individual prevention of caries in adults: specialty 14.01.14 "Dentistry": abstract of the dissertation for the degree of Doctor of Medical Sciences / Belenova Irina Aleksandrovna; Voronezh State Medical University named after V.I. N. N. Burdenko. - Voronezh, 2010. - 46 p.
 13. Belenova, I. A. Uncomplicated caries - methods of treatment and prevention / I. A. Belenova, R. A. Shabanov // Pediatric Dentistry and Prevention. - 2010. - T. IX, No. 2 (33). - S. 32-36.
 14. Belenova, I. A. Improving the effectiveness of the treatment of hyperesthesia of teeth after professional bleaching / I. A. Belenova, E. V. Andreeva, N. T. Kunina // Bulletin of new medical technologies. - 2013. - T. 20, No. 2. -S. 98-101.
 15. Belenova, I. A. Development and evaluation of the effectiveness of methods for the preventive detection of enamel demineralization processes in
 1. Diagnosis of enamel in the diagnosis of secondary caries / I. A. Belenova, R. A. Shabanov // System analysis and management in biomedical systems. - 2012. - V. 11, No. 3. - S. 612-616.
 16. Belenova, I. A., Krasichkova, O. A., Kudryavtsev, O. A. Registration of changes in the bacterial component of the root canal dentin during traditional medical treatment and with the use of ultrasonic vibrations. Bulletin of new medical technologies. -2013. - T. 20, No. 2. - S. 299-306
 17. Belenova, I. A. The role of the pH of the oral fluid and plaque in the programs for the prevention of periodontal pathology / I. A. Belenova // System analysis and management in biomedical systems. - 2007. - V. 6, No. 4. - S. 952-954.

Göndərilib: 17.02.2022

Qəbul edilib: 04.04.2022

DOI: <http://www.doi.org/10.36719/2707-1146/19/20-26>

Kamran Mehman oğlu Mürşüdoğlu
Azərbaycan Dövlət Neft və Səneye Universiteti
İnformasiya Texnologiyaları və İdarəetmə fakültəsi
mursudovkamran10@gmail.com

ARTEFAKTLARIN ARADAN QALDIRILMASI METODLARININ İŞLƏNMƏSİ

Xülasə

Beyin fəaliyyətini və davranışını müəyyən etməkdə elektroensefaloqramma (EEG) mühüm rol oynayır. Bununla belə, qeydə alınan elektrik aktivliyi həmişə artefaktlarla çirklənir və sonra EEG siqnallarının təhlilinə təsir göstərir. Siqnal artefaktları qeyd sistemlərindən EEG məlumatlarının toplanması zamanı çox əhəmiyyətlidir. Bu artefaktlar EEG məlumatlarının keyfiyyətini çirkləndirə bilər. Bu baxımdan, artefaktları və ya səs-küyü effektiv şəkildə aradan qaldırmaq üçün artefakt növləri haqqında hərtərəfli bilik tələb olunur. Artefaktlar əsasən ətraf mühitin səs-küyündən, eksperimental xətdən və fizioloji artefaktlardan yaranan arzuolunmaz siqnallardır. Ensefaloqramma qeydləri zamanı təmiz EEG məlumatlarını effektiv şəkildə aşkar etmək və çıxarmaq üçün metodların işlənməsi vacibdir. Bu günə qədər artefaktların aşkarlanması və EEG siqnallarının aradan qaldırılmasına yönəlmiş bir neçə üsul təklif edilmişdir, lakin artefaktın çıxarılması ilə bağlı araşdırmalar aktual problem olaraq qalır.

Bu məqalədə EEG məlumatlarının xüsusiyyətləri, müxtəlif artefaktların növləri və onların aradan qaldırılması üçün tətbiq edilən metodlar müzakirə edilmişdir. Daha sonra ən müasir metodların ümumi icmalı və onların ətraflı təhlili təqdim olunmuşdur. Nəhayət, müəyyən bir tətbiqə uyğun olaraq uyğun metodun seçilməsi üçün müqayisəli təhlil aparılıb.

Açar sözlər: artefakt, elektroensefaloqramma, fizioloji artefaktlar, artefaktların aradan qaldırılması, artefaktların növləri

Kamran Mehman Murshudov

Development of methods of elimination of artefacts

Abstract

Electroencephalogram (EEG) plays an important role in determining brain activity and behavior. However, the recorded electrical activity is always contaminated with artifacts and then affects the analysis of EEG signals. Signal artifacts are very important when collecting EEG data from recording systems. These artifacts can contaminate the quality of EEG data. In this regard, a thorough knowledge of the types of artifacts is required to effectively eliminate artifacts or noise. Artifacts are mainly undesirable signals from environmental noise, experimental error, and physiological artifacts. It is important to develop methods to effectively detect and extract pure EEG data during encephalogram recordings. To date, several methods have been proposed to detect artifacts and eliminate EEG signals, but research on artifact extraction remains a pressing issue.

This article discusses the characteristics of EEG data, the types of different artifacts and the methods used to eliminate them. Then a general overview of the most modern methods and their detailed analysis are presented. Finally, a comparative analysis was performed to select the appropriate method for a particular application.

Key words: artifact, electroencephalogram, physiological artifacts, artifact removal, types of artifacts

Giriş

Müasir elm və texnologiyaların sürətli inkişafı nəticəsində qeyri-invaziv üsulların ortaya çıxması nevrologiyada koqnitiv və idrak psixologiyasının tətbiqi elektroensefaloqraf (EEG), funksional yaxın infraqırmızı spektroskopiyaya (fNIRS), maqnitensefaloqrafiya (EMG) və digər əsas vasitələrlə inkişaf etdirildi. EEG beyin fəaliyyətini təhlil etmək üçün istifadə edilən alətlərdən biridir və baş dərisi üzərində bir neçə elektrod vasitəsilə siqnalları qeyd etmək mümkündür. Xüsusi və mürəkkəb bioloji elektrik siqnal kimi o, insanın psixi vəziyyəti ilə əlaqəli olan beynin funksional vəziyyətini əks etdirir, ondan

həyatı vacib məlumatları çıxara və xəstənin sağlamlığını daha yaxşı izləyə, eyni zamanda müxtəlif beyin vəziyyətini diaqnoz tik müəyyən edə bilərik. Bununla belə, EEG yüksək müvəqqəti həllə malikdir və onun siqnalları arzuolunmaz səs-küylə asanlıqla çirklənir, bu da müxtəlif artefaktlarla nəticələnir [6]. Artefaktların səbəbi ölçmə alətlərindən və insan subyektlərindən yarana bilər: I - nasaz elektrodlar, xətt səs-küyü və yüksək elektrod empedansıdır ki, bunun da qarşısını daha dəqiq qeyd sistemi və ciddi qeyd prosedurları ilə almaq olar. Halbuki, fizioloji artefaktların aradan qaldırılması daha mürəkkəbdir. Məsələn, EEG siqnallarında baş verən göz hərəkətləri, göz qırpmaları, ürək fəaliyyəti və əzələ fəaliyyəti fizioloji artefaktların bəzi əsas növləridir.

Bu cür fizioloji artefaktlar sinir məlumatlarına müdaxilə edə bilər və hətta beyin-kompüter interfeysi kimi praktiki tətbiqi yanlış yönləndirmək üçün normal hadisələr kimi istifadə edilə bilər [9]. Bundan əlavə, artefaktlar idrak və ya patoloji fəaliyyəti təqlid edə bilər ki, nəticədə də yuxu nizamı, Alzheimer xəstəliyi və s. kimi klinik tədqiqatlarda vizual təfsir və diaqnozu poza bilər. Buna görə də, istər klinik diaqnostikada, istərsə də praktik tətbiqlərdə artefaktların müəyyən edilməsi və çıxarılması tələbi istifadə edilməzdən əvvəl ən vacib ön emal mərhələsidir. Sadə yollardan biri, artefaktlara səbəb olan lazımsız hərəkətlərin qarşısını almaq üçün ehtiyat tədbirlərini tətbiq etməkdir. Lakin subyektlər bu cür əlavə göstərişlərə əməl edə bilmədikdə, problem yaranacaq və bundan əlavə bu üsul həm klinik, həm də məişət tətbiqləri üçün əlverişsizdir.

Artefaktdan qaçmaq əvəzinə seqmentin əl ilə rədd edilməsi artefaktlarla çirklənmiş dövrləri birbaşa buraxır. Nəticə etibarilə, bu üsul faydalı sinir siqnallarını əhəmiyyətli dərəcədə itirəcək. Bu məqsədlə nəşr olunan ədəbiyyatda artefaktın, xüsusən də fizioloji artefaktların aradan qaldırılması üçün müxtəlif səmərəli üsullar təklif edilmişdir. Mövcud alqoritmləri təkmilləşdirmək, müxtəlif üsulları birləşdirmək və ya silinmə prosesini avtomatik etmək yolu ilə inkişaf etdirilən bu cür təklif edilmiş üsullar ilk növbədə iki kateqoriyaya bölünə bilər: ya istinad kanalından istifadə edərək artefakt siqnallarının qiymətləndirilməsi, ya da EEG siqnalının digər sahələrə parçalanması ilə. Alternativ olaraq, bu üsullar Reqressiya [12], Kor Mənbə Ayrılması (BSS) [13], Empirik Mode Dekompozisiya (EMD), Wavelet Transform alqoritmindən, onların hibrid üsullarına qədər müxtəlifdir.

Bu günə qədər ədəbiyyatda bildirilmiş artefaktların aşkarlanması və EEG siqnallarının çıxarılmasına yönəlmiş geniş tədqiqatlara baxmayaraq, bütün növ artefaktlar üçün optimal həll yoxdur.

Artefakt növləri. EEG beyinin spontan elektrik fəaliyyətinin qeydidir və beyin fəaliyyətinin Gərginlik dalğalanmalarının ölçülməsini təmin edir [17, 18]. EEG siqnallarının tezliyi beş tezlik diapazonuna bölünə bilər 0,01 Hz ilə təxminən 100 Hz arasında dəyişir və dörd əsas növü Cədvəl 1-də ümumiləşdirilmişdir.

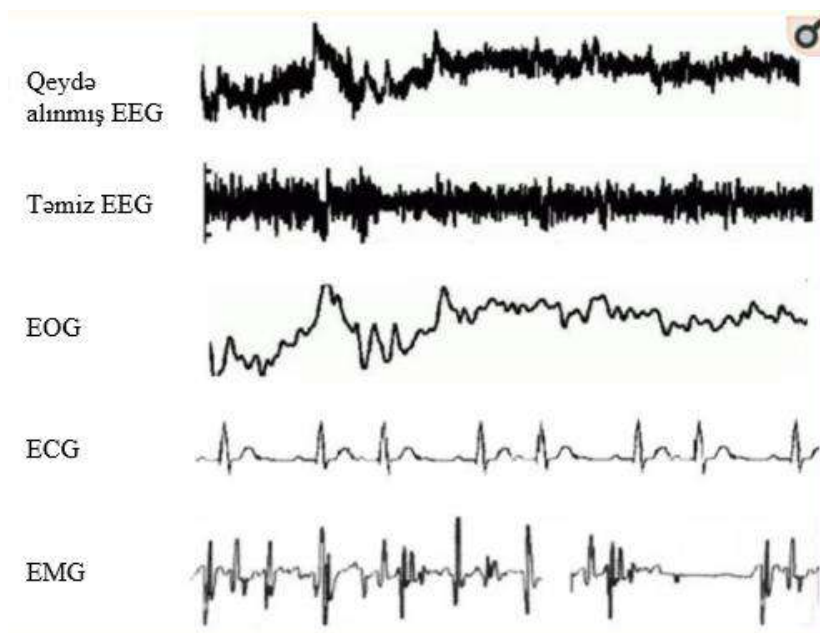
Cədvəl 1.

Tezlikləri ilə birlikdə əsas beyin dalğaları.

Qrup Adı	Tezlik (Hz)	Təfsir
Delta	4	Dərin yuxu
Teta	4-8	Rahat vəziyyət və meditasiya
Alfa	8-13	Rahat şüur vəziyyəti
Beta	13-30	Aktiv düşünmə

Qeyd sistemlərindən EEG məlumatlarının toplanması zamanı siqnal artefaktları daha əhəmiyyətlidir. Bu artefaktlar EEG məlumatlarının keyfiyyətini çirkləndirə bilər. Bu baxımdan, artefaktları və ya səs-küyü effektiv şəkildə aradan qaldırmaq üçün artefakt növləri haqqında hərtərəfli bilik tələb olunur. Artefaktlar əsasən ətraf mühitin səs-küyündən, eksperimental xətdən və fizioloji artefaktlardan yaranan arzuolunmaz siqnallardır. Bundan əlavə, xarici amillərdən qaynaqlanan ətraf mühit artefaktları və təcrübə xətası xarici artefaktlar kimi təsnif edilir, halbuki bədənin özündən gələn fizioloji artefaktlar (məsələn, göz qırpması, əzələ fəaliyyəti, ürək döyüntüsü) daxili artefaktlar kimi təsnif edilə bilər. Şəkil 2 üç əsas fizioloji artefaktı göstərir. Ətraf mühit artefaktları sadə bir filtrlə aradan qaldırıla bilər, çünki bu cür artefaktların tezliyi arzu olunan siqnallarla uyğun gəlmir. Düzgün prosedur və planlaşdırma eksperimental xətanı asanlıqla azalda bilər [19]. Buna baxmayaraq, fizioloji artefaktları çıxarmaq daha çətindir, çünki onlar xüsusi alqoritmlər tələb edir.

Şəkil 1. EEG siqnallarında mövcud olan fizioloji artefaktlar.



Sadə artefaktların aradan qaldırılması metodları

Regressiya metodu. EEG-dən artefaktların çıxarılmasının ənənəvi üsulu regressiyadır. Hər bir kanalın təmiz EEG məlumatlarının və artefaktların bir hissəsinin məcmu cəmi olduğu fərziyyəsi altında tətbiq edilir [13]. Regressiya təhlili əvvəlcə istinad kanalı ilə EEG kanalı arasındakı amplituda əlaqəni ötürmə faktorları ilə müəyyən edir və sonra EEG-dən təxmin edilən artefaktları çıxarır. Beləliklə, bu alqoritm müxtəlif artefaktları buraxmaq üçün ekzogen istinad kanallarını (yəni, EOG, ECG) tələb edir. Göz fəaliyyəti ilə məşğul olduqda, EEG məlumatları aşağıdakı kimi əldə edilə bilər:

$$EEG_{cor} = EEG_{raw} - \gamma F(HEOG) - \delta F(VEOG) \quad (1)$$

burada γ və δ EOG və EEG arasında ötürmə əmsalından asılıdır və EEG_{cor} və EEG_{raw} müvafiq olaraq düzəldilmiş EEG və emal edilməmiş EEG məlumatlarını təmsil edir. HEOG və VEOG üfuci və şaquli EOG kanallarından olan qeydləri ifadə edir.

Hillyard və Gallambos ilk olaraq göz fəaliyyətini aradan qaldırmaq üçün zaman-domen (ing. time-domain) regressiyasına əsaslanan yanaşmalar təklif etdilər. Whitton et al tezlik domeninin regressiyasını təqdim etdi və bu üsulu müvafiq olaraq EEG aşkarlama proqramı ilə birləşdirdi. Bununla belə, istər zaman-domen, istərsə də tezlik-domenində belə regressiya yanaşmaları iki istiqamətli metodlardan təsirlənir. Bu, EEG məlumatlarını çirkləndirən göz potensialı ilə əlaqədardır, eynilə, EEG məlumatları da göz qeydini çirkləndirə bilər. Bu məqsədlə Wallstrom et al. Bayesian adaptiv regressiya splaynlarını tətbiq edərkən filtrləmə istifadə etmişdir. Bununla, iki istiqamətli çirklənmə məsələləri əhəmiyyətli dərəcədə azaldı.

Sadələşdirilmiş model və regressiya metodlarının hesablama tələblərinin azaldılmasına baxmayaraq, bir və ya bir neçə yaxşı regressiya istinad kanalına ehtiyac onların EOG və ECG-ni aradan qaldırmaq imkanlarını məhdudlaşdırır. Bundan əlavə, hər bir əzələ artefaktını aradan qaldırmaq üçün anastomoz regressiya kanalları həmişə mövcud deyil. Ancaq, tədqiqatçıların kor mənbə ayırmasına əsaslanan metodlara üstünlük vermələrinə baxmayaraq, regressiyaya əsaslanan alqoritmlər hələ də yeni yanaşmanın performansını qiymətləndirmək üçün qızıl standartdır.

Dalğacıq çevrilməsi metodu (ing. Wavelet Transform). Dalğacıq çevrilməsi zaman-domen siqnalını zaman və tezlik sahəsinə çevirərək, daha yaxşı tənzimlənən vaxt-tezlik mübadilə və qeyri-stasionar siqnal analizinin üstünlüyünə görə Furiye transformasiyasına nisbətən yaxşı vaxt-tezlik xüsusiyyətlərinə malikdir. Transformasiya “j” miqyasının alt çoxluqlarını və $\psi(t)$ ana dalğasının “k” vaxt sürüşməsinə seçməklə həyata keçirilir. Riyazi olaraq:

$$\psi_{j,k}(t) = 2^{\frac{j}{2}} \psi(2^j t - k),$$

burada j və k tam ədədlərdir. Sonra dalğacık çevrilməsi aşağıdakılarla həyata keçirilə bilər:

$$W_\psi = \langle f, \psi_{j,k} \rangle,$$

hansı ki, zaman-domen siqnalının və dalğacık funksiyasının daxili məhsulu deməkdir. Davamlı dalğalardan əldə edilən DWT (diskret dalğa çevrilməsi) giriş siqnalı və parçalanma aşağıdakı kimi ifadə oluna bildikdə, tətbiq edilə bilər:

$$X_{a,L}[n] = \sum_{k=1}^N X_{a-1,L}[2n - k] g[k],$$

$$X_{a,H}[n] = \sum_{k=1}^N X_{a-1,L}[2n - k] h[k],$$

burada $g[n]$ aşağı tezlikli komponent yaratmaq üçün aşağı keçid filtridir və $h[n]$ yüksək tezlikli komponent əldə etmək üçün yüksək keçid filtridir. Dalğacıq çevrilməsindən istifadə edərək EEG məlumatlarının parçalanmasından sonra, artefaktları ehtiva edən siqnalı ləğv etmək üçün eşikləmə (ing. thresholding) tətbiq olunur. Qalan detallar təmiz siqnalın yenidən qurulması üçün əlavə edilir. Artefaktın zəifləməsinin çox yönlü olmasına baxmayaraq, DWT spektral xüsusiyyətlərlə üst-üstə düşən artefaktları tamamilə müəyyən edə bilmir, buna görə də son iş DWT-nin ICA kimi digər üsullarla birləşməsinə üstünlük verir.

BSS metod. BSS metoduna qabaqcadan məlumat və əlavə istinad kanalları olmayan müxtəlif nəzarətsiz öyrənmə alqoritmləri daxildir. BSS-nin ümumi metodologiyasını aşağıdakı kimi təsvir etmək olar. X baş dərəcəsi elektrodlarından alınan siqnalları müşahidə edək. Həmçinin, S orijinal siqnalları və artefaktları ehtiva edən mənbə siqnalı olsun. Bu mənbə siqnalları naməlum A matrisi ilə xətti şəkildə qarışdırılır:

$$X = AS,$$

müşahidə olunan siqnalları əldə etmək üçün. BSS alqoritmı tərs versiyadır:

$$U = WX,$$

burada U mənbələrin təxmini, W isə X -in tərs qarışmasıdır. Sonra artefaktları təmsil edən komponentlər çıxarılır və qalan komponentlər səs-küyün aradan qaldırılması məqsədinə nail olmaq üçün EEG məlumatlarını yenidən qurur.

Filtirləmə metodu. EEG-dən artefaktların aradan qaldırılmasında çoxsaylı filtrləmə üsullarından istifadə edilmişdir. Məsələn, adaptiv filtrləmə, Wiener filtrasiyası və Bayes filtrasiyası. Burada müxtəlif optimallaşdırma prinsipləri ilə müxtəlif üsullar tətbiq edilir. Buna baxmayaraq, proqnozlaşdırılan EEG və əsas EEG arasında orta kvadrat xətanı minimuma endirmək məqsədi ilə W çəki əmsalı uyğunlaşdırılır.

Empirik rejim parçalanması (ERP, ing. Empirical mode decomposition (EMD)). Empirik rejim parçalanması (EMD) ilk dəfə 1998-ci ildə qeyri-stasionar və qeyri-xətti siqnal emalı üçün evristik üsul kimi müzakirə edilmişdir. EMD alqoritmı $x[n]$ siqnalını daxili rejim funksiyaları (DRF, ing. IMFs) adlanan amplituda-tezlik modullaşdırılmış $b[n]$ komponentlər dəstinə parçalayır. Bütün məlumat dəstində və bütün nöqtələrdə hər bir DRF ekstremumların sayının sıfır kəsişmələrin sayı ilə eyni olduğuna və ya ən çox bir dəfə fərqləndiyinə əmin olmalıdır və maksimum və minimumlarla müəyyən edilmiş zərfin orta dəyəri sıfır olmalıdır. Buna görə də, EMD texnikası empirik və verilənlərə əsaslanan

bir texnikadır, digər üsullar isə dalğacık analizi kimi əsas funksiyaların seçimindən asılıdır. Verilmiş siqnalların DRF-ni və aşağıda göstərilən addımları hesablamaq üçün süzmə proseduru aparılır:

- (1) $b[n]$ -ni $x[n]$ giriş siqnal ardıcılığına bərabər təyin edin.
- (2) Bütün yerli maksimumları və yerli minimumları hesablayın və onları kub spline interpolasiyası ilə ayrıca birləşdirin. Üst zərf $u[n]$ və aşağı zərf $l[n]$ alınır.
- (3) Orta dəyəri hesablayın: $\mu[n] = (u[n] + l[n])/2$ və onu orijinaldan çıxarın.
- (4) $b[n]$ -nin DRF olub-olmamasına yuxarıda təsvir edilən şərtə əsasən qərar verin.
- (5) DRF əldə olunana qədər prosesi 2-4-cü addımları təkrarlayın və $b[n]$ -ni $b_k[n]$ -ə təyin edin.
- (6) DRF əldə edildikdən sonra $r[n]$ qalığını aşağıdakı kimi yaradın: $r[n] = x[n] - b_k[n]$.
- (7) Son qalıq sabit, monoton funksiya və ya yalnız bir maksimum və bir minimum olan funksiya olana qədər giriş siqnalı ardıcılığı kimi qalıqda 1-5 addımları təkrarlayın.

Sonra orijinal siqnal yenidən qurula bilər:

$$x[n] = \sum_{k=1}^m b_k(n) + r(n),$$

burada $r(n)$ son qalıq siqnalını təmsil edir.

DRF müəyyən edildikdən sonra, EEG məlumatlarının artefakt komponentləri əks oluna və sonra seçilə və çıxarıla bilər. Nəhayət, təmiz EEG siqnalı yeni DRF-lər tərəfindən yenidən qurula bilər. EMD alqoritminin dezavantajlarından biri səsə həssaslığıdır ki, bu da rejim qarışdırma fəsadlarına səbəb olur. Bəzi hallarda, yenidən qurulmuş qalan DRF-lər EEG məlumatlarının keyfiyyətini artırmaq üçün əlavə artefaktların çıxarıla bilər. Digər dəyişdirilmiş EMD, MEMD, eyni zamanda çoxdəyişənli siqnalları çoxdəyişənli DRF-lərə parçalamaq təklif olunur. Kanallar üzrə daxili rejimlərin eyni vaxtda təhlili sayəsində MEMD artefaktları, xüsusən də genişzolaqlı əzələ artefaktları üçün daha səmərəli və dəqiq şəkildə aradan qaldıra bilər.

Yuxarıda qeyd olunan alqoritmlərdən başqa, hələ də bir çox səmərəli və innovativ üsullar mövcuddur. Hər bir metodun üstünlüyündən istifadə etmək üçün bu yaxınlarda bir neçə tədqiqatçı iki və ya daha çox metodun birləşməsindən ibarət hibrid strategiyadan istifadə etməyi üstün tutdu. Bəzi əsas hibrid üsullarına “EMD-BSS”, “Dalğacıq-BSS” və “BSS və Dəstək Vektor Maşın” metodlarını göstərmək olar.

Yuxarıda müzakirə edilən üsullar EEG artefaktının çıxarılmasında ən çox istifadə edilən metodlar arasındadırlar. Bu üsullardan bəziləri məlumatların toplanması zamanı göz hərəkətlərini məhdudlaşdırmaqla və yanıb-sönməklə və ya təhlil edilən məlumatlardan artefaktla çirkələnmiş siqnalları istisna etməklə onların mövcudluğunu minimuma endirmək üçün artefakt toxumları ilə məşğul olur. Reqrəsiya da daxil olmaqla digər üsullar zaman və ya tezlik sahəsində, verilənlərdəki göz artefaktlarını düzəltməyə çalışır. Bundan əlavə, başqaları artefaktları EEG siqnallarından kor-koranə ayırırlar. Qeyd olunan texnikalar arasında ətraflı müqayisə Cədvəl 2-də verilmişdir. Hansı alqoritmin tətbiq ediləcəyi seçiminə təsir edən bir sıra amillər var ki, biz bunları sonra müzakirə etdik.

Cədvəl 2.

Yuxarıda qeyd olunan metodların müqayisəli təhlili.

Metodlar	Əlavə istinad	Avtomatik	Onlayn	Bir kanalda fəaliyyət göstərə bilər
Reqrəsiya	bəli	bəli	xeyr	xeyr
Dalğacıq	xeyr	bəli	xeyr	bəli
ICA	xeyr	xeyr	bəli	xeyr
CCA	xeyr	xeyr	bəli	xeyr
Adaptiv filtirləmə	bəli	bəli	bəli	bəli
Dalğacıq BSS	xeyr	xeyr	xeyr	bəli
EMD BSS	xeyr	xeyr	xeyr	bəli

EEG-ə əsaslanan praktik tətbiqlərin əksəriyyəti tez-tez real vaxt siqnalının işlənməsini tələb edir və artefaktlara davamlı ola bilər. Bu, həyata keçirilən artefaktların çıxarılması üsullarının avtomatik və aşağı hesablamaya dəyərini malik olmasını tələb edirdi. Avtomatik proses o deməkdir ki, seçilmiş metod əl müdaxiləsi olmadan artefakt komponentlərini müəyyən edib aradan qaldıra bilər. Reqrressiya və filtrləmə metodu istinad siqnalı olduqda, avtomatik olaraq icra edilə bilər.

BSS metodları arasında ICA ən çox istifadə edilən texnika olsa da, mənbələr daxilində müvəqqəti və ya məkan münasibətlərinə məhəl qoymamaq müvafiq məlumatın itirilməsi ilə nəticələnəcək. Lakin CCA alqoritmi bu problemi həll edə bilər və bir az hesablamaya vaxtına malikdir ki, bu da alqoritmi real vaxt performansını üçün səmərəli edir. Nəzərə alınmalı olan başqa bir amil qeyd kanallarının sayıdır. Daha çox kanalın daha yaxşı dəqiqlik gətirəcəyi BSS prinsipinə görə BSS alqoritmləri belə vəziyyətlərdə istifadə edilə bilməz. Lakin dalğacık çevrilməsi və EMD əsaslı metodlar tək bir kanalla icra oluna bilər, çünki o, tək qeydi çoxlu komponentlərə parçalaya bilər. Bununla belə, ölçmə kanallarının azalması hesablamaya mürəkkəbliyinin artmasına səbəb olacaq ki, bu da BCI və neurofeedback (NF) tətbiqləri üçün uyğun olmayacaq. Bundan əlavə, qeydlərdə mövcud olan bir çox növ artefakt olduğundan, avtomatik üsullar artefaktın çıxarılması üçün ümumiyyətlə ümumi deyildir. Beləliklə, istinad siqnallarının mövcudluğu qənaətbəxş tamamlayıcı məlumat təmin etməklə artefaktın çıxarılmasının dəqiqliyini və möhkəmliyini artıracaq. Həmçinin, istinad kanalı ilə əldə edilən artefaktların dövrləri haqqında məlumatlar hesablamaya xərclərini azaldacaq. Lakin EEG əzələ artefaktlarına töhfə verən hər bir əzələnin istinad kanalı mümkün deyil.

Nəticə. EEG siqnalları beyin qabığından yaranır və həmişə bəzi pozğunluqlarla çirklənir. İstənməyən artefaktların aradan qaldırılması üçün bir sıra üsulların işlənilməsinə baxmayaraq, yüksək dəqiqliyi və alqoritmik səmərəliliyi birləşdirən artefaktın aradan qaldırılması metodu hələ də müəyyən edilməlidir. Bu yazı dərc olunmuş ədəbiyyatda və məqalələrdə əldə edilən nəticələrə əsaslanan əsas texnikaları ümumiləşdirir. Hər bir metodun üstünlükləri olduğu kimi çatışmazlıqları da vardır. Silinmə alqoritmlərinin əksəriyyəti yaxşı performans təklif etsə də, yuxarıda sadalanan üsullar müəyyən bir EEG-əsaslı tətbiqdə istifadə edildikdə, fərqli məhdudiyyətlərə məruz qalır. Həqiqətən, bəzi üsullar yalnız EOG, ECG, EMG kimi xüsusi artefaktların aşkarlanması və çıxarılmasına yönəldilmişdir. Artefaktın çıxarılmasının dəqiqliyini artırmaq üçün bəzi üsullar istinad kanallarına ehtiyac duyur, bu da bəzi xüsusi tətbiqlər üçün mümkün deyil. BSS və ya Wavelet kimi bəzi üsullar artefaktları böyük dəqiqliklə silir, lakin yüksək hesablamaya mürəkkəbliyi ilə işləyən üsullar onlayn tətbiqlər üçün uyğun olmaya bilər. Buna görə də, bütün növ artefaktları aradan qaldırmaq üçün optimal seçim yoxdur. Beləliklə, artefaktların effektiv zəiflədilməsinin gələcək məqsədlərindən biri daha yaxşı vaxt və dəqiqlik səmərəliliyi ilə tətbiq üçün xüsusi alqoritm hazırlamaqdır. Artefaktların aradan qaldırılmasının mövcud tendensiyasından belə qənaətə gəlmək olar ki, gələcək istiqamətlər artefaktın effektiv avtomatik çıxarılması üçün maşın öyrənməsi və ənənəvi yanaşmaları birləşdirəcək. Bundan əlavə, bir çox ssenarilərdə çoxsaylı artefakt növləri üçün yeni artefakt silmə alqoritmləri hələ də müəyyən edilməlidir.

Ədəbiyyat

1. Frederik V., Luca F., Esin K., Jitkomut S., Pedro A.V., Daniele M. Critical comments on EEG sensor space dynamical connectivity analysis. *Brain Topogr.* 2016;1–12. doi: 10.1007/s10548-016-0538-7.
2. principles, clinical applications, and related fields, fifth edition. *Neurology.* 2006;67:2092. doi: 10.1212/01.wnl.0000243257.85592.9a.
3. Hirsch L.J., Brenner R.P. *Atlas of EEG in Critical Care.* Volume 30. John Wiley and Sons; Hoboken, NJ, USA: 2010. pp. 187–216.
4. Nunez P.L., Srinivasan R. *Electric Fields of the Brain: The Neurophysics of EEG.* 2nd ed. Oxford University Press; New York, NY, USA: 2005. pp. 154–169.
5. Wang H., Lei X., Zhan Z., Yao L., Wu X. A new fMRI informed mixed-norm constrained algorithm for EEG source localization. *IEEE Access.* 2018;6:8258–8269. doi: 10.1109/ACCESS.2018.2792442.

6. Radüntz T., Scouten J., Hochmuth O., Meffert B. Automated EEG artifact elimination by applying machine learning algorithms to ICA-based features. *J. Neural Eng.* 2017; 14:8–15. doi: 10.1088/1741-2552/aa69d1.
7. Ge S., Yang Q., Wang R., Lin P., Gao J., Leng Y., Yang Y., Wang H. A brain-computer interface based on a few-channel EEG-fNIRS bimodal system. *IEEE Access.* 2017;5:208–218. doi: 10.1109/ACCESS.2016.2637409.
8. Fatourehchi F., Bashashati A., Ward R.K., Birch G.E. EMG and EOG artifacts in brain computer interface systems: A survey. *Clin. Neurophysiol.* 2007;118:480–494. doi: 10.1016/j.clinph.2006.10.019.
9. Naeem Mannan M., Ahmad K.M., Shinil K., Myung Y.J. Effect of EOG Signal Filtering on the Removal of Ocular Artifacts and EEG-Based Brain-Computer Interface: A Comprehensive Study. *Complexity.* 2018;2018:18–36. doi: 10.1155/2018/4853741.
10. Tamburro G., Fiedler P., Stone D., Haueisen J., Comani S. A new ICA-based fingerprint method for the automatic removal of physiological artifacts from EEG recordings. *PeerJ.* 2018;6 doi: 10.7717/peerj.4380.
11. Labate D., La Foresta F., Mammone N., Morabito F.C. Effects of Artifacts Rejection on EEG Complexity in Alzheimer's Disease. In: Bassis S., Esposito A., Morabito F., editors. *Advances in Neural Networks: Computational and Theoretical Issues.* Volume 37. Springer; Cham, Switzerland: 2015. pp. 129–136.
12. Hussein A.H., Emmanuel J., Sun L., Emmanuel I. Complexity Measures for Quantifying Changes in Electroencephalogram in Alzheimer s Disease. *Complexity.* 2018;2018:1–12. doi: 10.1155/2018/8915079.
13. Sweeney K.T., Ward T.E., McLoone S.F. Artifact removal in physiological signals practices and possibilities. *IEEE Trans. Inf. Technol. Biomed.* 2012;16:488–500. doi: 10.1109/TITB.2012.2188536.
14. Somers B., Bertrand A. Removal of eye blink artifacts in wireless EEG sensor networks using reduced-bandwidth canonical correlation analysis. *J. Neural Eng.* 2016;13:066008. doi: 10.1088/1741-2560/13/6/066008.
15. Teixeira A., Tome A., Lang E., Gruber P., Martins da Silva A. Automatic removal of high-amplitude artefacts from single-channel electroencephalograms. *Comput. Methods Programs Biomed.* 2006;83:125–138. doi: 10.1016/j.cmpb.2006.06.003.
16. James C.J., Hesse C.W. Independent component analysis for biomedical signals. *Physiol. Meas.* 2005;26:15–39. doi: 10.1088/0967-3334/26/1/R02.
17. Niedermeyer E., Lopes da Silva F.H. *Electroencephalography: Basic Principles, Clinical Applications, and Related Fields.* 5th ed. Raven Press; New York, NY, USA: 2005. pp. 654–660.
18. Minguillon J., Lopez-Gordo M.A., Pelayo F. Trends in EEG-BCI for daily-life: Requirements for artifact removal. *Biomed. Signal Process. Control.* 2017; 31:407–418. doi: 10.1016/j.bspc.2016.09.005.
19. Johal P.K., Jain N. Artifact removal from EEG: A comparison of techniques; Proceedings of the 2016 International Conference on Electrical, Electronics, and Optimization Techniques; Chennai, Indian. 3–5 March 2016.

Rəyçi: t.ü.f. d., dos. C.A.Ağamalhyeva

Göndərib: 22.02.2022

Qəbul edilib: 28.03.2022

DOI: <http://www.doi.org/10.36719/2707-1146/19/27-32>

Rəvan Amin oğlu Qəmbərov
Arash Medical Company QSC
mühəndis
ismayilova2007@internet.ru

TİBBDƏ SÜNİ TƏNƏFFÜS APARATININ TƏTBİQİ TEXNOLOGİYASI

Xülasə

1940-50-ci illərin poliomielit epidemiyası müasir ventilyatorların ilk nəslinin yaradılmasına təkan verdi. Tibbdə tez-tez baş verən bədbəxt hadisələr onun inkişafına kömək etdi və artıq 1960-70-ci illərdə kompakt ekspirator cihazlar ventilyatorların əsas növünə çevrildi. SSRİ-də "RO" ventilyatorlar seriyasının istehsalına başlandı. Onlar həm mexaniki, həm də avtomatik ötürücülərlə istehsal edildiyi üçün istifadəsi asan və səmərəli idi. Nəticədə, yeni bir cihaz növü ortaya çıxdı – "xəstənin yerləşdirildiyi və vaxtaşırı havanın boşaldıldığı mənfi təzyiqli kamera". Yaranan vakuüm sinə üzərində əmzikli təsir göstərərək tənəffüs yollarında mənfi təzyiqli yaradır və bununla da nəfəs almağı təmin edirdi. Bu gün müasir cihazlar sayəsində müxtəlif xəstəliklər, hətta ən ağır xəstəliklərdən əziyyət çəkən insanların sağlamlığını belə stabil saxlamaq mümkündür. Təqdim edilən məqalədə süni tənəffüs aparatına zərurət yaradan səbəblər, texnologiyası və tətbiqi haqqında məlumatlar yer almış, süni tənəffüs aparatlarının təsnifatı aparılaraq hansı hallarda ona göstəriş olması haqqında ətraflı məlumat verilmiş, onların tənzimlənməsi və texnologiyasına dair məlumatlar araşdırılmışdır.

Açar sözlər: *süni tənəffüs aparatı, müasir texnologiyalar, tibbi avadanlıqlar, tənəffüs proseslərinin bərpası, ilk nəfəs aparatları*

Rəvan Amin Qambarov

Application technology of artificial respiratory in medicine

Abstract

The polio epidemic of the 1940s and 1950s gave rise to the first generation of modern ventilators. Frequent accidents in medicine contributed to its development, and already in the 1960s and 1970s, compact expiratory devices became the main type of fans. Production of the RO fan series began in the USSR. They were easy to use and efficient because they were manufactured with both mechanical and automatic transmissions. As a result, a new type of device has emerged - a "negative pressure chamber in which the patient is placed and periodically ventilated." The resulting vacuum created a sucking effect on the chest, creating negative pressure on the respiratory tract, thereby allowing breathing. Today, thanks to modern devices, it is possible to keep the health of people suffering from various diseases, even the most serious ones, stable. The presented article contains information on the reasons, technology and application of artificial respirators, provides detailed information on the classification of artificial respirators and their indications, information on their regulation and technology.

Key words: *artificial respiration, modern technologies, medical equipment, restoration of respiratory processes, first respirators*

Giriş

Ventilyasiyadan ilk dəfə XVI əsrdə Avropa tibb islahatçıları Paracelsus və Vesalius öz təcrübələrində istifadə etməyə başlamışlar. XVII əsrdən isə yangını qızdırmaq və nəfəs almağı dəstəkləmək üçün xəz əsaslı cihazlardan tətbiq olunmuşdur. Belə ventilyasiya tez-tez ağciyərin yırtılmasına səbəb olduğu üçün paralel olaraq, sinə xarici təsiri ilə daha yumşaq əl ilə ventilyasiya üsulları hazırlanır. XIX əsrin ikinci yarısı - XX əsrin əvvəllərində elmi və texnoloji tərəqqi mexaniki ventilyasiya üçün yeni üsullar və cihazların meydana çıxmasına səbəb oldu. 1907-ci ildə mina-xilasətmə əməliyyatlarında istifadə olunan "qrammofon" tipli mobil Pulmotor respiratoru hazırlanır. Cihazların belə təkmil formalarının yaranmasına baxmayaraq, tənəffüs yollarına havanın aktiv şəkildə üfürülməsinə əsaslanan ekspiratuar ventilyasiya üsulları fizioloji deyildi və bu səbəbdən də ağciyər mexanikasında dəyişikliklər, ağciyər

əzələlərinin atrofiyası və ürəyə kifayət qədər qan axınının olmaması kimi mənfi nəticələrə səbəb ola bilərdi. Məhz bu problemin qarşısını almaq ehtimalı ikinci və üçüncü nəsillə cihazlarının yaranmasına səbəb oldu. İkinci nəsillə süni nəfəs aparatlarında yeni iş rejimləri ilə, üçüncü nəsillə mikroprosessorların geniş yayılması ilə xarakterizə olunur. Bu gün həkimlər dördüncü nəsillə süni nəfəs aparatları ilə məşğul olurlar. Geniş iş rejimləri və monitorinq parametrlərinin geniş arsenalına əlavə olaraq, onların cavab sistemləri xəstənin tənəffüs cəhdinə çox həssasdır, yəni xəstənin özbaşına nəfəs almağa başladığı zaman diqqətlə nəzarət edir.

Ağciyərlərin süni aparatları insanın tənəffüs sistemi öz-özünə öhdəsindən gələ bilmədikdə zəruri olan tibbi tədbirdir. Ventilator tənəffüs funksiyasını əvəz edir və bədənin bərpa üçün qüvvələri yönəltməsinə imkan verir. Bu, yalnız xəstəliyin çətin bir mərhələsindən keçməyə imkan verir ki, vaxt və dərman müalicəsi təbii tənəffüsü bərpa etsin. Prosesin görünən sadəliyinə və müasir cihazların avtomatik rejimdə işləmə qabiliyyətinə baxmayaraq, ventilatordan yalnız ixtisaslı tibb işçiləri istifadə edə bilər. Buna görə şəxsi istifadə üçün ventilator almağı həkimlər məqsədəuyğun saymırlar.

Əsas hissə. Müasir dövrdə elm və texnologiyanın inkişafı bu aparatların ölçü və həcmində fərqliliklər görməyimizə səbəb olar. Yeni elm texnologiyası inkişaf etdikcə bu aparatların quruluş və funksiyalarında da bir sıra dəyişikliklər nəzərə çarpır. Amma məqsəd olaraq hər birinin vəzifəsi, xəstələrin nəfəsini stabil saxlamağa yardım etməkdir. Portativ cihazların çəkisi təxminən 1,5 kq-dır [3, s.56].

Süni ağciyər ventilyasiya aparatı (ALV) nəfəsalma qeyri-kafi olduqda və ya təbii yolla həyata keçirilməsi mümkün olmadıqda məcburi tənəffüs prosesi üçün tətbiq olunan tibbi avadanlıqdır. İlk IVL cihazları insanın nəfəs alma prinsipini təkrarladı. Bu iş prinsipi mənfi təzyiqli ventilyasiya adlanır. IVL cihazları çox böyük və ağır idi. Bu gün IVL cihazını idarə edən ventilyasiya prinsipi müsbət təzyiqli ventilyasiya adlanır. Hava təzyiq altında xəstənin ağciyərlərinə daxil olur və ağciyərləri doldurur. IVL cihazı insanın nəfəs alma prinsipini eynilə təkrarlamır, lakin aparılan tədqiqatlar iş prinsipinin mükəmməlləşdirilməsində daha təsirli olur.

Ventilyator bir kompressor, qaz su klapan sistemi, sensor qrupları və elektron prosesə nəzarət sxemi ilə təchizat və boşaltma qurğusundan ibarətdir. Nəfəs alma (inhalyasiya) və ekshalasiya (ekshalasiya) mərhələləri arasında keçid müəyyən parametrlərə görə baş verir - vaxt və ya təzyiq, həcm və hava axını. Birinci halda, ağciyərlərin yalnız məcburi (nəzarətli) ventilyasiyası həyata keçirilir, qalan hallarda ventilator xəstənin spontan nəfəsini dəstəkləyir. Ventilator xəstəni istənilən temperatura və lazımı rütubətə qədər qızdırılan qazların qarışığı ilə təmin etməlidir.

Hazırkı ventilyatorlar yüksək istehsal qabiliyyətinə malik tibbi avadanlıqdır. Onlar xəstəyə təkcə həcm baxımından deyil, həm də verilən qazın təzyiqi və tərkibinə görə tənəffüs dəstəyini təmin edir. Süni ağciyər ventilyasiya cihazları nəzarət edilən parametrlər icazə verilən hədləri aşdıqda və avadanlıqların nasazlığı halında işə salınan həyəcan signalı ilə təchiz edilmişdir. Bu aparatların müxtəlif növləri var ki, onlardan ən müasirlərindən olan HF reaktiv ventilyator həm HF reaktiv ventilyasiyanı (dəqiqədə 60 dəfədən çox dövr tezliyi ilə), həm də kombinə edilmiş ventilyasiyanı təmin edə bilən yüksək ixtisaslaşmış tibbi avadanlıqdır.

Tənəffüs aparatına ehtiyac tənəffüs dayandıqda (tənəffüs dəstəyi üçün) və ya nəfəs darlığı meydana gəldikdə baş verir. Bir çox xəstələrin ventilatorun işləməsi ilə bağlı narahatlıqları yarana bilər bu, cihazın düzgün seçilməsi və tənzimlənməsi ilə bağlı olur. Ventilatorun təhlükəsizliyi və uyğun səmərəliliyinin əldə edilməsi baxımından cihazın düzgün seçilməsi əhəmiyyətlidir. Bədənin tənəffüs funksiyalarını evdə dəstəkləyə bilən xəstələr qrupu, bir qayda olaraq, portativ cihazları seçir və tibbi mütəxəssislərin reseptləri əsasında onları tənzimləyir. Cihaz təzyiq altında xəstənin ağciyərlərinə lazımı və icazə verilən oksigen konsentrasiyası ilə qaz qarışığının axmasını asanlaşdırır. Onun işləməsi prosesində hava dövrəni müşahidə edilməli, müəyyən vaxt parametrlərində axına, həcmə və hava təzyiqinə uyğun olaraq tənəffüs və ekspirasiya keçidi aparılmalıdır. İnspirasiya mərhələsində idarə olunan ventilyasiya həyata keçirilir, digər hallarda cihaz xəstənin instinktiv nəfəsini dəstəkləyir.

Xəstələr üçün tənəffüs aparatı seçərkən, bir neçə vacib məqama diqqət yetirmək lazımdır, çünki bir qrup cihaz yalnız yüksək təzyiq altında oksigeni təqdim edir, digər hissəsi isə oksigen konsentratörünə bağlıdır, lakin onların prosesi bir qədər mürəkkəbdir. Aparatın quruluşuna diqqət yetirsək, onun

ventilyator kompressor, elektron sxemlər, sensorlar və klapan sistemi kimi bir neçə əsas hissədən ibarət olduğunu görə bilərik.

Süni tənəffüs aparatı iki yolla birləşdirilə bilər: invaziv və qeyri-invaziv. Qeyri-invaziv əlaqə üsulu ilə hava bir boru vasitəsilə verilir və maska vasitəsilə çıxarılır, invaziv əlaqə üsulu ilə hava qarışığı traxeostomiya və ya tənəffüs yollarına daxil edilmiş endotrakeal boru vasitəsilə verilir.

Yüksək texnologiyalı süni tənəffüs aparatlarının təsnifatı.

Müasir yüksək texnologiyalı ventilyatorlar daxil olan oksigenin tərkibi, təzyiqi və həcmi baxımından xəstələrin tənəffüsünü dəstəkləməyə imkan verir. Bundan əlavə, müasir cihazlar xəstənin vəziyyətini və havanın qəbulunu sinxronlaşdırmaqla bilir: nəzarət siqnalları diafraqmaya phrenic sinir boyunca göndərilir, bundan sonra cihazın sensorları onları qeyd edir.

Digər vacib meyar, bütün müasir cihazlarda nasazlıq və ya nəzarətsiz vəziyyətlərin baş verməsi halında işə salınan həyəcan siqnalının olmasıdır.

Cihazların təsnifatı aşağıdakı qruplara görə aparılır:

-xəstənin yaşı,

-əsasən uşaq qrupları arasında beş yaş qrupuna bölünür: 1-dən 3-ə qədər olan qrupu 6 yaşdan yuxarı uşaqlar və böyüklər ; 4-cü qrup - 6 yaşa qədər uşaqlar; 5-ci qrup - 1 yaşa qədər yeni doğulmuş uşaqlar təşkil edir.

Aparatın fəaliyyət üsulu haqqında danışarkən onun: -daxili; -xarici; -tənəffüs kardiostimulyatorlarından istifadə metodlarını qeyd etməliyik. İşlətmə mexanizmi haqqında danışarkən isə onun aşağıdakı xüsusiyyətlərini sadalaya bilərik:

-elektrik;

-dərslük;

-pnevmatik;

-birləşdirilmiş.

Bütün bunlarla yanaşı aparatın tətbiq sahələri haqqında deyə bilərik ki, onlar - xüsusi tibbi təyinatlı; - yenidoğulmuşların həyat dəstəyi, təcili yardım, bronxoskopiya və s. hallarda lazım olduqda; - ümumi tibbi məqsədlə; - terapiya, anesteziya, reanimasiya və s. təmin edən tibb müəssisələri üçün zəruridir [5, s.170].

Süni nəfəs aparatını xüsusilə zəruri edən məqamlar vardır. Xüsusən əməliyyat zamanı xəstələrin olduğu vəziyyət onlara nəfəsalında əlavə dəstəyi labüd edir. Ağciyərlər artıq kifayət qədər oksigeni qəbul edə bilmədiyi və içərisində yığılmış karbon qazını nəfəs ala bilmədiyi zaman süni ventilyasiya lazımdır. Bu zaman ventilyatorlar tənəffüs sisteminin funksiyalarını öz üzərinə götürür.

Vaxtında xəstəyə müdaxilə onun sağ qalma şansını artırır. Nəfəs almağı dayandıran insan ventilyatora qoşulmayıbsa, onun daxili orqanları artıq oksigenlə təmin olunmur. Tezliklə ürək döyüntüsü dayanır, qan tədarükü dayanır və bir neçə dəqiqə ərzində xəstə ölür [6, s.120].

Müsbət təzyiqli ventilyasiya sayəsində aparat oksigenli havanı ağciyərlərə vurur və onlardan maye çıxarırlar. Bu sadə səslənir, amma əslində mürəkkəb bir prosesdir. Müasir ventilyatorlarda xüsusi vəziyyətdən asılı olaraq istifadə olunan ağciyər ventilyasiyasının bir çox müxtəlif rejimləri var. Təzyiqlə idarə olunan ventilyasiyada (PCV) ventilyator (respirator) tənəffüs yollarında və ağciyərlərin alveollarında müəyyən bir təzyiq səviyyəsi yaradır ki, onlar mümkün qədər çox oksigeni udsunlar. Təzyiq müəyyən edilmiş maksimum həddə çatan kimi, ekshalasiya rejimi başlayır. Beləliklə, respirator xəstənin bütün tənəffüs prosesini öz üzərinə götürür.

Yuxarıda da qeyd etdiyim kimi, mexanik ventilyasiyanın iki növü var: invaziv və qeyri-invaziv. Qeyri-invaziv süni tənəffüsdə xəstənin üzünə sıx bağlanan maska qoyulur, onun vasitəsilə ventilyator vasitəsilə ağciyərlərə hava verilir. Bu vəziyyətdə insan tənəffüs yollarının bütün təbii funksiyalarını saxlayır.

Ağciyərlərin invaziv ventilyasiyasını həyata keçirmək üçün xəstə intubasiya edilir - burun və ya ağızdan traxeyaya boru daxil edilir. Bəzi hallarda traxeotomiya adlanan cərrahi əməliyyat aparılır: həkim boğazın aşağı hissəsində nəfəs borusu açan kiçik bir kəsik edir, ona boru daxil edilir, sonra ona ventilyator qoşulur.

Reanimasiyada və ya əməliyyatda olan süni tənəffüs aparatına bağlı insanlar nə danışa, nə yemək yeyə, nə də içə bilirlər: onları boru vasitəsilə süni şəkildə qidalandırmaq lazımdır. İnvaziv ventilyasiya da olduqca ağırlı olduğundan, xəstələr adətən anesteziya ilə süni komaya salınırlar.

Aşağıdakı xəstəliklər və ya şərtlər nəticəsində yaranan kəskin və ya xroniki tənəffüs çatışmazlığı zamanı ağciyərlərin süni tənəffüs aparatına qoşulması aparılır:

- xroniki obstruktiv ağciyər xəstəliyi (KOA);
- kistik fibroz;
- sətəlcəm;
- kardiogen ağciyər ödemi;
- məhdudlaşdırıcı ağciyər patologiyaları;
- lateral amyotrofik sindrom;
- piylənmə-hipoventilyasiya sindromu;
- kifoskolioz;
- sinə travması;
- əməliyyatdan sonrakı dövrdə tənəffüs çatışmazlığı;
- yuxu zamanı tənəffüs pozğunluqları və s.

İnvaziv tənəffüs dəstəyi ilə ventilyator ağciyərlərin oksigenlə məcburi pompalanmasını təmin edir və nəfəs alma funksiyasını tamamilə öz üzərinə götürür. Qaz qarışığı ağız və ya burun vasitəsilə traxeyaya yerləşdirilən endotrakeal boru vasitəsilə çatdırılır. Xüsusilə kritik hallarda traxeostomiya aparılır - traxeostomiya borusunu birbaşa onun lümeninə daxil etmək üçün traxeyanın ön divarını kəsmək üçün cərrahi əməliyyat.

İnvaziv ventilyasiya yüksək effektivdir, lakin xəstəyə daha yumşaq bir şəkildə kömək etmək mümkün olmadıqda istifadə olunur, yəni. invaziv müdaxilə olmadan. Ventilyator qoşulan xəstə danışa və yemək bilmir. İntubasiya təkcə narahatlıq yaratmır, həm də ağrı verir. Bu səbəbdən də xəstələr adətən tibbi komaya salınır. Prosedur yalnız bir xəstəxanada mütəxəssislərin nəzarəti altında həyata keçirilir.

İnvaziv ventilyasiya yüksək effektivdir, lakin intubasiya xəstənin tibbi səbəbli komaya salınmasını nəzərdə tutur. Bundan əlavə, prosedur risklərlə əlaqələndirilir [6, s.136]. Ənənəvi olaraq, invaziv tənəffüs dəstəyi aşağıdakı hallarda istifadə olunur: - bir xəstədə NIVL-ə təsir olmaması və ya dözümsüzlüyü; - artan tüpürək və ya həddindən artıq miqdarda bəlgəm meydana gəlməsi; - təcili xəstəxanaya yerləşdirmə və dərhal intubasiya ehtiyacı; - koma və ya şüurun pozulması; - tənəffüs tutulması ehtimalı; - üzde travma və / və ya yanıqların olması.

İnvaziv ventilyasiya üçün cihazların işləmə prinsipi aşağıdakı kimi təsvir edilə bilər:

Qısamüddətli ventilyasiya üçün ağız və ya burun vasitəsilə xəstənin nəfəs borusuna endotrakeal boru daxil edilir. Uzun müddətli ventilyasiya üçün xəstənin boynunda kəsik aparılır, traxeyanın ön divarı parçalanır və birbaşa onun lümeninə traxeostomiya borusu yerləşdirilir;

Tənəffüs qarışığı bir boru vasitəsilə ağciyərlərə çatdırılır. Hava sızması riski minimuma endirilir, buna görə də xəstənin lazımi miqdarda oksigen almasına zəmanət verilir;

Xəstənin vəziyyəti tənəffüs parametrlərini, verilən hava qarışığının həcmi, doyma səviyyəsini, ürək fəaliyyətini və digər məlumatları göstərən monitorlardan istifadə etməklə izlənilə bilər.

İnvaziv ventilyasiya üçün avadanlıqların xüsusiyyətləri.

Ağciyərlərin invaziv ventilyasiyası üçün avadanlıq bir sıra xarakterik xüsusiyyətlərə malikdir:

- Nəfəs alma funksiyasını tamamilə öz üzərinə götürür, əslində xəstə yerinə nəfəs alır.
- Bütün klapanların xidmət qabiliyyətinin müntəzəm yoxlanılması lazımdır, bu xəstənin həyatı sistemin performansından asılıdır.
- Prosedur həkim nəzarəti altında aparılmalıdır. Xəstənin ventilyatorndan çıxarılması da bir mütəxəssisin iştirakını nəzərdə tutur.
- Əlavə aksesuarlarla birlikdə istifadə olunur - nəmləndiricilər, ekspektorlar, ehtiyat sxemlər, sorma və s.

Qeyri-invaziv ventilyasiya.

Son iki onillikdə qeyri-invaziv mexaniki ventilyasiya avadanlıqlarının istifadəsində nəzərəcarpacaq artım olmuşdur. QİV həm tibb müəssisəsində, həm də evdə kəskin və xroniki tənəffüs çatışmazlığının müalicəsi üçün hamı tərəfindən tanınan və geniş istifadə olunan bir vasitəyə çevrilmişdir [11].

QİV nədir? Qeyri-invaziv ventilyasiya müxtəlif məlum köməkçi ventilyasiya rejimlərindən istifadə etməklə invaziv giriş olmadan (yəni endotrakeal və ya traxeostomiya borusu olmadan) süni tənəffüs dəstəyinə aiddir. Avadanlıq tənəffüs döngəsi vasitəsilə xəstənin interfeysinə hava verir. QIV təmin etmək üçün müxtəlif interfeyslərdən istifadə olunur - burun və ya oro-burun maskası, dəbilqə, ağız boşluğu. İnvaziv üsuldan fərqli olaraq, insan özbaşına nəfəs almağa davam edir, lakin aparat dəstəyi alır. Qeyri-invaziv ventilyasiyadan uğurla istifadənin açarı onun imkanlarının və məhdudiyyətlərinin tanınması, eləcə də xəstələrin diqqətlə seçilməsidir (diaqnozun aydınlaşdırılması və xəstənin vəziyyətinin qiymətləndirilməsi).

QİV üçün göstərişlər: sakit halda nəfəs darlığı; tənəffüs dərəcəsi $RR > 25$, köməkçi tənəffüs əzələlərinin tənəffüs prosesində iştirak; hiperkapniya ($PaCO_2 > 45$ və onun sürətli artması); $Ph < 7.35$ səviyyəsi və onun sürətlə aşağı düşməsi; oksigen terapiyasından, hipoksemiyadan və qaz mübadiləsi pozğunluğundan müsbət təsirin simptomatik olmaması; tənəffüs yollarının müqavimətinin normadan 1,5-2 dəfə artması.

Qeyri-invaziv ventilyasiya üçün xəstə şüurlu olmalı və həkimlərin göstərişlərinə əməl edə bilməlidir. Tənəffüs dəstəyinə başladıqdan sonra bir neçə saat və ya gün ərzində xəstənin sabitləşməsinin aydın perspektivi olmalıdır. QİV üçün mütləq əks göstərişlər: - koma; - ürək çatışmazlığı; - nəfəs almağı dayandırmaq; - dərhal intubasiya tələb edən hər hansı bir vəziyyət [6, s.96]. Ağciyərlərin qeyri-invaziv ventilyasiyası kəskin və ya xroniki tənəffüs çatışmazlığı olan xəstəyə endotrakeal intubasiya və ya traxeostomiyaya müraciət etmədən kömək etməyə imkan verir. Texnika xəstə üçün daha sadə və daha rahatdır. QIV-in əsas üstünlüklərini sadalayırıq.

Tənəffüs dəstəyini başlamaq və bitirmək asandır. Xəstə danışmaq, udmaq, müstəqil yemək, öskürək qabiliyyətini saxlayır. Prosedura endotrakeal intubasiya və traxeostomiya ilə mümkün olan ağırlaşmalara səbəb olmur, o cümlədən boru ilə daxili orqanlara mexaniki ziyan, qanaxma, glottisin şişməsi, tənəffüs yollarının infeksiyası və s. Hava tənəffüs yollarından keçir, bunun sayəsində təbii şəkildə nəmlənir, təmizlənir və qızdırılır.

QIV xəstəliyin erkən mərhələsində həyata keçirilə bilər, yəni. xəstənin vəziyyəti kritik hala gəlməzdən əvvəl. Bu, müalicə müddətini azaldır, ağırlaşmaların sayını azaldır, həmçinin yenidən xəstəxanaya yerləşdirmə riskini azaldır. Bir çox hallarda, qeyri-invaziv tənəffüs dəstəyi üçün cihazlar yalnız xəstəxanada deyil, evdə də istifadə edilə bilər. Müalicə başa çatdıqdan sonra "respiratordan çətin ayrılma" dövrü yoxdur.

Qeyri-invaziv ventilyasiya da bəzi çatışmazlıqlara və yan təsirlərə malikdir. Məsələn, yüksək terapevtik təzyiqliq tətbiq etmək mümkün deyil, çünki. bu maskanın altından əhəmiyyətli sızmalara səbəb olur. Tənəffüs yollarına birbaşa çıxış yoxdur, ona görə də onları sanitariya təmizləmək mümkün deyil. Həmçinin, konturun uyğun olduğu yerlərdə aerofagiya, mədə tərkibinin aspirasiyası və dərinin qıcıqlanması ehtimalını qeyd etmək olmaz.

CPAP və BiPAP terminləri çox vaxt NİV ilə əvəzedici mənada istifadə olunur. Bunlar xüsusi portativ cihazlardan istifadə edərək qeyri-invaziv tənəffüs dəstəyinin ümumi üsullarıdır. Reanimasiya şöbələrində istifadə edilən bir çox müasir ventilyatorlarda CPAP və BiPAP variantı var.

Portativ respiratorlar ucuzdur (reanimasiya stasionar ventilyatorlarına nisbətən), onlar hətta yüksək hava sızmasını effektiv şəkildə kompensasiya edir. Lakin çox vaxt onlar real vaxt rejimində xəstənin vəziyyətinin qabaqcıl monitorinqi imkanını təmin etmirlər [9].

CPAP (davamlı müsbət tənəffüs yolu təzyiqli) rejimində cihaz sabit müsbət təzyiqli altında hava verir, xəstənin tənəffüsü kortəbii (yəni müstəqildir). Metod orta və ya ağır dərəcəli obstruktiv yuxu apne sindromu (OSAS) olan xəstələrin, eləcə də postravmatik və ya əməliyyatdan sonrakı kəskin tənəffüs çatışmazlığının müalicəsində istifadə olunur.

BiPAP cihazları (iki səviyyəli müsbət hava təzyiqli) daha geniş əhatə dairəsinə və müxtəlif rejimlərə malikdir. CPAP-dan fərqli olaraq, onlar tənəffüs təzyiqinin artması və ekspiratuar təzyiqli azalması ilə əlaqədardır. Bu, yüksək terapevtik təzyiqlidən istifadə etməyə imkan verir, lakin eyni zamanda xəstə hava axınının müqavimətini aradan qaldıraraq, ekshalasiya mərhələsində narahatlıq hiss etmir. İki səviyyəli ventilyasiya tənəffüs əzələlərini boşaltmağa, tənəffüs sürətini azaltmağa və gelgit həcmi artırmağa imkan verir. Müasir modellərdə köməkçi rejimlərin olması diaqnoza və xəstənin ehtiyaclarına uyğun olaraq optimal terapiya protokolu seçməyə kömək edir.

Nəticə. Son illər COVID-19 pandemiyası süni ventilyasiya məsələsini gündəmə gətirdi. Xüsusi təyinatlı xəstəxanalarda ventilyatorlara yüksək tələbat onların çatışmazlığına səbəb olub və hazırda avadanlıqların kəskin çatışmazlığı səbəbindən, ağciyər ventilyasiyası üçün alternativ variantlar, o cümlədən qeyri-invaziv tənəffüs dəstəyi məsələləri gündəmdə saxlanılır. CPAP və BiPAP terapiyası tənəffüs dəstəyinə ehtiyacı olan COVID-19 xəstələrinə ilkin yardım üçün istifadə edilir.

İtaliya və Çindəki klinisyonlardan alınan klinik protokollara və hesabatlarla əsasən, daha ağır hipoksemiyaya keçməmiş tənəffüs çatışmazlığı olan xəstələrə tənəffüs dəstəyi təmin etmək, ekstubasiyanı və invaziv ventilyasiyadan sağalmanı asanlaşdırmaq və tənəffüs dəstəyinə və reabilitasiyaya ehtiyacı olan xəstələrin evdə müalicəyə keçməsinə icazə verildikdə xəstəxanada qalma müddətini azaltmaq üçün COVID-19 xəstələrinə qeyri-invaziv ventilyasiya (BiPAP və CPAP daxil olmaqla) tövsiyə olunur.

Tədqiqat nəticələrinə görə, uzunmüddətli qeyri-invaziv tənəffüs dəstəyi (evdə də daxil olmaqla) qaz mübadiləsinə optimallaşdırma, tənəffüs aparatlarına yükü azalda və xəstələrdə sonrakı xəstəxanaya yerləşdirmə riskini azalda bilər. Uzunmüddətli QİV-nin üstünlüklərindən biri xroniki həddindən artıq iş vəziyyətində olan tənəffüs əzələlərinin istirahətini təmin etmək qabiliyyətidir.

Qeyri-invaziv ventilyasiyadan uzun müddət istifadə oyanıqlıq zamanı yuxunun keyfiyyətini və rifahını yaxşılaşdırır. NİV hətta bir həftə ləğv edildikdə, xroniki tənəffüs çatışmazlığı olan xəstələr yenidən səhər migrenlərinə başlayır, nəfəs darlığı görünür və gecə doyması pisləşir. Xroniki tənəffüs çatışmazlığı üçün QİV ən çox gecə həyata keçirilir. Birincisi, tənəffüs dəstəyinin ümumi müddətini artırır. İkincisi, REM yuxusu zamanı ən çox baş verən gecə hipoventilyasiyasını və desaturasiya epizodlarını aradan qaldırmağa kömək edir.

Ədəbiyyat

1. Azbuka iskusstvennoy ventilyatsii legkikh: metod, ukaz. Dlya vrachey - internov detskikh anesteziologov / sost. N.M. Mezhirova, V.V. V'yun, V.V. Danilova, G.D. Kravtsova, N.V. Bulgakova
2. Belebez'yev G.I., Kozyar V.V. Fiziologiya i patofiziologiya iskusstvennoy ventilyatsii legkikh. - K.: «NikaTsentr», 2003.-312 s.
3. Kulen R., Guttmann I., Rossent R. Novyye metody vspomogatel'noy ventilyatsii legkikh. Per. s nem. - M.: «Meditsina», 2004 - 160 s.
4. Fomichev M.V. Respiratornaya terapiya u novorozhdennykh (Prakticheskoye posobiye). - S. Pb.: «SpetsLit», 2000 - 80 s
5. Satishur O.Ye. Mekhanicheskaya ventilyatsiya legkikh. - M.: Med. lit., 2006. - 352 s.
6. Shlapak Í.P., Pilipenko M.M. Posibnik z provedennya respiratornoï pídtrimki. - K.: Logos, 2003 - 136 s.
7. Shurygin I.A. Monitoring dykhaniya v anesteziologii i intensivnoy terapii. - SPb.: «Izdatel'stvo»Dialekt», 2003.-416 s.
8. Martin R.J., Sosenko I., Bancalari E./Respiratory Problems. In: Care of the High-Risk Neonate// 5th ed. Philadelphia, PA: WB Saunders – 2001
9. Rogers M.C., Nichols D.G. Textbook of Pediatric Intensive Care. - Philadelphia: Williams and Wilkins, 1996. - 1710 p.
10. Peebles C. Computed tomographic coronary angiography: how many slices do you need? Heart. 2006;92(5):582-4. doi:10.
11. 36/hrt.2005.082198. 11. https://stormoff.ru/mediacenter/articles/article_249/

Göndərilib: 17.02.2022

Qəbul edilib: 25.03.2022

DOI: <http://www.doi.org/10.36719/2707-1146/19/33-37>

Səbinə Vahid qızı Ramazanova

Bakı Slavyan Universiteti

müəllim

sebine.ramazanova.72@mail.ru

Ülkər Əlisəfa qızı Məmmədova

Bakı Slavyan Universiteti

müəllim

ulker078@mail.ru

Fəzilə Ələsgər qızı Məmmədova

Azərbaycan Dövlət Pedaqoji Universiteti

baş müəllim

mamedovafezile@gmail.com

ƏN ÇOX MÜŞAHİDƏ OLUNAN GENEKOLOJİ XƏSTƏLİKLƏRİN TƏHLİLİ

Xülasə

Ginekoloji xəstəliklər bir neçə qrupa bölünür. Ən çox rast gəlinən yumurtalıq kistaları (follikulyar, endometrial, paraovarial, dermoid və s) və uşaqlıq miomasıdır. Yumurtalıq kistalarının əsas yaranma səbəbi kiçik çanaq orqanlarında durğunluq hiperemiyasıdır. Belə vəziyyət iltihabi prosesində, hormonal regulasiyanın pozulmasında və s. Baş verir. Diqnostikası baxış və ultra səs müayinəsində (USM)həyata keçirilir. Uşaqlıq mioması əsasən 30-40 yaşlı qadınlarda rast gəlinir. Normal preparatlar miomanın inkişafını ləngidir, bəzi hallarda isə dayandırır.

Açar sözlər: hormonal pizğunluq, yumurtalıq kistaları, uşaqlıq mioması, diaqnostika

Sabina Vahid Ramazanova

Ulkar Alisafa Mammadova

Fazila Alasgar Mamadova

Analysis of gynecological diseases often observed in women

Abstract

Gynecological diseases are divided into several groups. Now the most common are ovarian cysts and uterine fibroids (follicular, endometrial, paraovarial, dermoids and others) The main cause of ovarian cysts is stagnant hyperemia in the small pelvic organs. Such a situation occurs in inflammatory processes, in violation of hormonal regulation. Diagnosis is carried out by examination and ultrasound examination.

Uterine fibroids are mainly found in women over 30-40 years of age. Hormonal drugs slow down the development of fibroids, and in some cases stop them.

Key words: hormonal disorders, ovarian cysts, uterine fibroids, diagnostics

Giriş

Ginekologiya sahəsi təkcə reproduktiv sistemin xəstəliklərinin müalicəsi ilə deyil, qadının hərtərəfli sağlamlığı ilə məşğul olur.

Ginekoloji xəstəlikləri mənşəyinə görə bir neçə qrupa bölmək olar: iltihabi və infeksiyon xəstəliklər; hormonal pozğunluqlar; hiperplastik proseslər, yəni müxtəlif şiş və kistlər.

Ən çox rast gəlinən xəstəliklərin bəzilərinə nəzər salaq.

Yumurtalıq kistaları .Yumurtalıq kistalarının aşağıdakı növləri ayırd edilir: follikulyar, follikullardan inkişaf edir və 73% halda rast gəlinir; sarı cisim kistası, 5% halda rast gəlinir; endometrioid, anomal yerləşmiş uşaqlığın endometrial hüceyrələrindən inkişaf edir və pasientlərin 10%-ində rast gəlinir; paraovarial, yumurtalıqətrafi toxumalardan inkişaf edir və 10% halda rast gəlinir; tekalütein – nadir rast gəlinir (2% halda), atrofiya olunmuş follikullardan inkişaf edir; dermoid – nadir rast gəlinən anadangəlmə kistalardır /Daubasova I.Sh., 2013/.

Yumurtalıqların kistoz törəmələri hər bir yaşda, hətta yenidöğulmuş qız uşaqlarında da əmələ gələ bilər. Adətən onlar orta yaşlı qadınlarda rast gəlinir. Klimaksda olan hər 100 qadınlardan 15-ində onlar müşahidə olunur.

Etiologiyası. Yumurtalıq kistlərinin əsas yaranma səbəbi kiçik çanaq orqanlarında durğunluq hiperemiyası, yəni onlarda qanın yığılması nəticəsində qandövrənin pozulmasıdır. Belə vəziyyət iltihabi proseslərdə, hormonal reqlulyasiyanın pozulmasında və s. baş verir.

Risk amilləri; ovulyasiyaların sayı normal olmayan qadınlar; heç vaxt doğmayan qadınlar; menopauzaya gecikmiş (55 yaşdan sonra) qadınlar; ilk menstruasiyanın 12 yaşa qədər başlaması; çoxsaylı abortlar; qalxanvari vəzin funksiyalarının zəifləməsi; piylənmə, (piyin əsasən bədənin yuxarı yarısında toplanması)

Yumurtalıqın follikulyar kistası. Bu törəmə partılmayan follikulun yerində əmələ gəlir. Bu proses estrogenlərin yüksək səviyyəsi və xroniki anovulyasiya fonunda inkişaf edir, yəni follikulda yumurtahüceyrə sona qədər inkişaf edib onu tərk eləmir. Follikulyar kistalar əsasən cavan yaşlarda rast gəlinir, amma döldə, yenidöğulmuşlarda və postmenopauzada olan qadınlarda da olur. Normal yetişmiş follikulu kistadan ölçüsünə görə fərqləndirirlər. Normada follikulun diametri 30 mm-i keçmir. Əgər follikulun mənfəzinə maye toplanarsa, o, kistaya çevrilir. Strukturuna görə follikulyar kista-nazik divarlı törəmədir. Onun divarları follikulyar hüceyrələrlə örtülüdür, xaricdən isə birləşdirici toxuma ilə əhatə olunur. Tədricən follikulyar hüceyrələr quruyur və kistanın daxili səthində yastı hüceyrələr aşkarlanır. Adətən follikulyar kista birkameralı olur. Nadir hallarda bir neçə kista əmələ gəlir və bir-birinə o qədər sıx yerləşir ki, çoxkameralını xatırladır. Belə törəmələrin diametri 60 mm-i keçmir və şəffaf möhtəviyyəti olur. /V.İ.Kulakov, İ.B.Manuxin, Q.M.Savelyeva, 2011, 112/. Əksəriyyət qadınlarda follikulyar kistanın heç bir əlaməti olmur. Yalnız bəzi hallarda aybaşı ləngiməsi ola bilər. Onların əmələgəlməsi vaxtı (tsiklin ikinci yarısı) qarının aşağısında zəif, göynədici ağrı ola bilər.

Follikulyar kista nə ilə təhlükəlidir?

- kistanın ayağcığının burulması;
- mənfəzinə qansızma;
- divarının cırlması.

Kliniki olaraq funksional kistalar özünü adətən, aşağıdakı əlamətlərlə büruzə verir: qarının aşağı nahiyəsində ağrılar (bu, ona görə baş verir ki, kistanın ölçüləri böyüyür və ətraf orqanları sıxır); menstrual tsiklin pozulması; qanaxma və axıntılar.

Diaqnostikası baxış və ultrasəs müayinəsilə (USM) həyata keçirilir. Ginekoloji müayinədə follikulyar kista girdə, hamar, elastik, uşaqlıqdan yan və ya öndə, 6 sm-ə qədər ölçüsü olan, yaxşı hərəkətli, əllədikdə demək olar ki, ağrısız törəmə kimi təyin edilir. Çox vaxt proses birtərəfli, məsələn sağtərəfli olur. İkitərəfli törəmələr adətən ekstrakorporal mayalanma proqramı əsasında yumurtalıqların hiperstimulyasiyası zamanı rast gəlinir.

Yumurtalıq kistalarının əsas müayinəsi USM -dir. USM dinamikada aparılır, hansı ki, follikulyar kistanı seroz sistadenomadan-təhlükəli şişdən fərqləndirməyə imkan verir. Doppler müayinəsi zamanı törəmənin ətrafında orta intensivlikli qandövrəni aşkarlanır. Əgər follikulyar kista aşkarlanan zaman fəsadları yoxdursa, 6-8 həftə müddətində qeyri-steroid iltihab əleyhinə vasitələr, əsasən şamlar şəklində təyin olunur. Bəzən hormonal preparatlar da təyin olunur. Adətən onun ölçüləri tədricən azalır və 2-3 aybaşı tsiklindən sonra tam itir. Əgər konservativ tədbirlər nəticə verməsə və törəmə sovrulmursa, kistanın laparoskopik çıxarılması icra edilir. Qadının həyatı və sağlamlığı üçün proqnoz əlverişlidir. Kista xərçəngə çevrilmir və adətən sovrulub gedir. Bu növ törəmələr funksional adlanır, yəni patoloji proseslə əlaqədar deyil, orqanizmin normal həyat fəaliyyəti əsnasında yaranır /Q.M.Savelevoy, Q.T. Suxix, V.H.Serova, V.E.Radzinskoqo, İ.B.Manuxina, 2017, 84/.

Sarı cisim kistası. Ovulyasiyadan sonra follikul partlayır, ondan yumurtahüceyrə çıxır, partlamış follikulun yerində isə sarı cisim formalaşır. Qan və ya limfadövrənin pozulması nəticəsində onda sarı cisim kistası yaranır. O, 16-dan 45 yaşına qədər qadınlarda yaranır. Bu tip törəmələr də funksionallara aiddir, yəni orqanın ağır xəstəliklərlə əlaqədar deyil. Sarı cisim kistasının daxili səthi lütein və ya tekalütein hüceyrələrilə örtülüdür. Bu səbəbdən ayrı morfoloji forma kimi tekalütein kistaları ayırd edilir. Bu kistaların da adətən heç bir əlaməti olmur. Nadir hallarda menstruasiyanın ləngiməsi ola bilər. Onun yaranması zamanı (ovulyasiyadan sonra), bəzən pasientləri qarının aşağısında ağrılar narahat edir.

Ən çox rast gəlinən xoşagəlməz fəsadları-kistanın mənfəzinə qansızma və ya qanaxmadır. Əgər o intensiv olarsa, qan qarın boşluğuna axar və "kəskin qarın" əlamətləri verə bilər -qarının aşağısında

qəflətən güclü ağrılar, arterial təzyiqin düşməsi, dərinin avazıması, ətrafların soyuması, cinsiyyət yollarından qanlı ifrazat və digərləri. Bu vəziyyətə diaqnoz qoymağa USM və duqlas boşluğunun punksiyası kömək edir, hansında ki, kiçik çanaq boşluğunda qan tapılır /Al-Mahrizi S., Tulandi T. , 2007; 995/.

Əksər qadınlarda sarı cismin kistoz törəməsi tədricən kiçilir. Lütein hüceyrələri birləşdirici toxuma hüceyrələrilə əvəz olunur, kistoz toxuma praktiki olaraq yoxa çıxır. Onun diaqnostikası baxışa, USM-ə, rəngli doppler müayinəsinə və laparoskopiyaya əsaslanır. İkiəlli ginekoloji müayinədə törəmə adətən uşaqlıqdan yanda və ya onun arxasında əllənir. O, elastiki, girdə, hamar səthli, 8 sm-ə qədər ölçüdə, bir qədər ağırlı ola bilər. Kistanın dərman müalicəsi təyin olunmur. Əgər 3 menstrual tsikl ərzində sarı cisimdə olan proses itməzsə, kistanın laparoskopik üsulla xaric olunması-onun sağlam yumurtalıq toxumasından soyulub çıxarılması əməliyyatı aparılır. Bu cür kistalarda proqnoz yaxşıdır.

Paraovarial kista. Paraovarial kistoz proseslər də yumurtalıqları əmələgətirən toxumalardan yaranır. Onlar uşaqlığın yan kənarları ilə borulara doğru uzanan enli bağıın səhifələri arasında yerləşir. Bu törəmələr adətən 40 yaşına qədər qadınlarda rast gəlinir. Lakin onlar tez-tez cavan qızlarda da müşahidə olunur. Kista 5 sm-dən bütün qarın boşluğunu tutan gıqant ölçülərə qədər çata bilər.

Paraovarial kistalar girdə və ya oval formada, elastiki konsistensiyada, şəffaf möhtəviyyətli olur. Çox vaxt, o, birkameralı törəmə olub, uşaqlığın yanlarında və ya üstündə yerləşir. Yuxarı hissəsilə deformasiya olunmuş uşaqlıq borusuna söykənir. Onun bir kənarı yumurtalıqla təmasda olur. Beləliklə, yumurtalıq və boru uşaqlığa çatmaq üçün kistanın yuxarisından hərlənir. Onun divarları birləşdirici və əzələ toxumalarından təşkil olunur, içəridən isə müxtəlif növ epitel hüceyrələrilə örtülür. Törəmə böyüdükdə, önə çıxaraq enli bağıın səhifəsini qabardır. Bu üsulla ayaqcıq yaranır, hansına ki, yumurtalıqın xüsusi bağı və ya uşaqlıq borusu qatıla bilər /Carpenter T. T., Walker W. J. , 2005, 321/. Belə proseslər kliniki olaraq uzun müddət özünü heç nə ilə göstərməyə bilər. Bəzən pasientlər qarının aşağısında ağrılardan şikayətlənirlər. Törəmənin böyük ölçülərində qarın böyüyür. Nadir hallarda paraovarial kista menstrual tsiklin pozulmasına və sonsuzluğa səbəb olur. Əsas fəsadı "kəskin qarın" əlamətlərilə gedən, kistanın ayağının burulmasıdır.

İkiəlli ginekoloji müayinə zamanı uşaqlığın yanında və ya üstündə ağrısız, 5-15 sm diametrlı, hamar, bərkəlastik konsistensiyalı, azhərəkətli törəmə təyin olunur.

USM-də birkameralı törəmə təyin olunur, yumurtalıq isə ayrı vizualizə olunur. Bu, paraovarial kistaları digər proseslərdən fərqləndirən əsas əlamətdir. Rəngli doppleroqrafiya zamanı onun toxumasında qandövrəni təyin olunmur. Kistanın müalicəsi laparoskopik üsulla xaric edilməsindən ibarətdir. Bu əməliyyat kiçik çanaqda bitişmə prosesi və yumurtalıq kistalarının xoşagəlməz nəticələrindən olan, ikincili sonsuzluqdan qaçmağa kömək edir. Proses residivləşmir. Həyat və sağlamlıq proqnozu yaxşıdır /Duhan N., 2011, 231/.

Endometrioid kista. Xəstəliyin başlanğıc mərhələsində boşluqlar olmur, endometrioz yumurtalıqların səthində kiçik ocaqlar şəklində olur. Sonralar yumurtalıqın birində ölçüsü 6 sm-ə çata bilən kista yaranır. Zəif bitişmə prosesi ola bilər. Xəstəliyin progressivləşməsi zamanı kistoz törəmələr hər iki yumurtalıqda yaranır, onlar gıqant ölçülərə çata bilər, kiçik çanaqda güclü bitişmələrlə müşayiət olunur.

Kiçik ölçülü endometrioid kistalar kliniki olaraq özünü heç nə ilə göstərməyə bilər. Sonra pasientlərin əksəriyyətində ağırlı menstruasiya olur. Ağrılar düz bağırsağa, bel-oma nahiyəsinə verir. Ağrı fiziki gərginlikdə, cinsi akt zamanı güclənir. Belə kista partlaya bilərmi? Bəli və əgər bu baş verərsə – kəskin qarın klinikası inkişaf edir. Endometrioid zədələnmənin ən çox rast gəlinən fəsadı sonsuzluqdur.

Endometrioid kista bir və ya hər iki yumurtalıqda yerləşə bilər. Ölçüsü 10 sm-ə qədər olur. Onun səthi hamar və bərk olur, ətraf toxumalarla bitişmələr əmələ gətirir. Möhtəviyyəti hemorragikdir, buna görə də qəhvəyi rəngdə ("şokalad kistaları") olur. Divarın mikrozədələnməsi zamanı ağrı sindromu qəflətən güclənir, daha sonra qonşu orqanlarla bitişmələr inkişaf edir. Endometrioid kistaların bəzi formaları (vəzli, vəzli-kistoz endometrioz) bədləşməyə meyillidir. Endometrioid kistaların diaqnostikası rəngli doppleroqrafiya ilə USM və laparoskopiya ilə aparılır./ Horak P., Mara M., Dunder P., Kubinova K., Kuzel D., Hudecek R., Chmel R., 2012; 17/.

Müalicə cərrahi yolla aparılır, əsasən laparoskopik üsulla. Laparotomiya yəni açıq üsulla kistanın çıxarılması böyük ölçülərdə, çoxlu bitişmələr olduqda, adenomioz, uşaqlıq mioması və ya daxili orqanların digər xəstəliklərilə birgə rast gəlinəndə mümkündür. Əməliyyatdan sonra residivlərin qarşısını almaq üçün hormonal terapiya təyin olunur. Endometriozun müalicəsində istifadə olunan preparatlar:

progesteragenlər (məsələn Düfaston), estrogen-gestagenlər, qonadotropin rilizinq-faktorun aqonistləri, antiqonadotropinlərdir.

Dermoid kistalar. Dermoid kistanın möhtəviyyəti-piy, qıgırdaq, sümük toxumaları, bəzən saç, dırnaq və hətta diş olur. O, bətdaxili inkişaf düzgün getmədikdə yaranır. Belə boşluq tədricən böyüyərək, heç bir əlamət verməyə bilər. Fəsadları-ayaqcığın burulması və törəmənin iltihabıdır. Yaxşı proqnoza baxmayaraq dermoid kistalar laparoskopiyaya vasitəsilə xaric edilməlidir. Yumurtalıq kistalarının başqa vəziyyətlərlə birgə rast gəlinməsi / Kudrina E.A., Baburin D.V.,2016, 85/.

Yumurtalıq kistası olan cavan qadınların çoxunu bu xəstəlik zamanı hamilə qalmaqla maraqlandırır. Təəssüflər olsun ki, hamilə qalmaqla ehtimalı azalır, böyük endometrioid kistalarda və güclü bitişmə prosesində isə ümumiyyətlə sonsuzluq inkişaf edir.

Buna görə də kista gıqant ölçülərə çatana qədər vaxtında cərrahi müalicə məsləhət görülür. Bu, orqansaxlayıcı əməliyyatlar aparmağa imkan verir. Laparoskopik üsulla çıxarıldıqdan sonra hamiləlik normal keçir. Əgər hamiləlik kistoz proses fonunda baş vermişsə, bu təhlükəli deyil. Yumurtalıqda olan funksional törəmələr adətən hamiləliyin ortasında sovrulur. Hamiləlik zamanı yumurtalıq kistası ilk dəfə birinci trimestrdə yaranır. Buna sarı cisim kistası deyilir. Əksəriyyət hallarda onlar özbaşına sovrulub gedir. Uşaqlığı çıxarılmış pasientlərdə də yumurtalıq kistaları yaranır. Normal hormonal funksiyalar saxlanılırsa, bu orqanda sağlam qadınlarda rast gəlinən eyni törəmələr yaranır.

Uşaqlıq mioması. Mioma uşaqlığın düz əzələ toxumasından əmələ gələn xoş xassəli şişdir. Miomanın xərçəngə çevrilmə riski 1% təşkil edir. Mioma çox rastlanan ginekoloji xəstəliklər içərisində xüsusi yer tutur. Miomanın daha gənc yaşlarda rast gəlmə tezliyi çox nadir hallarda olur. Mioma əsasən 30-40 yaş qruplarında olan qadınlarda rastlanır. Miomalara menopauza dövründə yəni menstruasiya bitdiyi dövrdə də rast gəlinir, ancaq bu dövrdə qadın hormonu olan esterogenin azalması ilə əlaqədar olaraq miomaların ölçüsündə kiçilmələr baş verir, hətta tamamilə yox ola bilər. Lakin bəzən əksi olaraq miomalar menopauza dövründə böyüməyə baş verə bilər ki, bu vəziyyətdə ciddi kontrol tələb edir. Çünki bu dövrdə sürətlə böyüyən miomalar bədxassəli ola bilər. Bütün ginekoloji xəstəliklərin 12-15%-ni təşkil edir./ McCarthy-Keith D. M., Armstrong A. Y. ,2011, 189/.

Uşaqlıq miomasının yaranma səbəbləri. Xəstəliyin yaranma səbəbləri sonadək məlum deyil. Lakin müəyyən olunmuşdur miomanın əmələ gəlməsinə, əsasən, hormonlar, xüsusən də estrogenlərin izafi sekresiyası təkan verir. Başqa sözlə desək, estrogenlər miomanın inkişafını, progesteronlar isə əks-prosesi stimullaşdırır. Lakin bu, heç də o demək deyil ki, estrogen və progesteronların normal balansını birmənalı olaraq, miomanın olmamasından xəbər verir. Estrogenlərin uşaqlıqdakı yerli səviyyədə dəyişikliyi adətən, onların qandakı miqdarına o qədər də təsir göstərmir və ya ümumiyyətlə, təsir göstərmir. Bir çox hallarda uşaqlıq divarında bir yox, müxtəlif ölçülü bir neçə şiş əmələ gəlir. Risk faktorları: irsi meyillilik; menstrual tsikllə bağlı problemlər; sonsuzluq və yarımçıq hamiləlik; maddələr mübadiləsinin pozulması (şəkərli diabet, piylənmə); çoxsaylı abortlar.

Son zamanlar alimlər müəyyənləşdiriblər ki, uşaqlıq mioması və streslər arasında birbaşa əlaqə var. Miomalar yerləşməsinə görə üç qrupa ayrılır. Ən çox miomaların intramural formasına, yəni uşaqlığın düz əzələ qatının içərisində yerləşən formasına rast gəlinir. /Parker W. H., 2007, 725/. Daha sonra rastgəlmə tezliyinə görə uşaqlığın xaricinə doğru böyüyən subseroz formasına rast gəlirik. 3-cü yerdə uşaqlıq boşluğuna doğru böyüyən submukoz formaya rast gəlirik. Bundan başqa uşaqlıqdan kənarında bağlar arası sahədə – intraligamentar miomaya da rast gəlirik.

Uşaqlıq miomasının əlamətləri. Uşaqlıq mioması adətən simptomuz gedişata malik olur. Lakin bəzi əlamətlər bu xəstəlikdən xəbər verə bilər. Buraya aiddir: menstrual dövrdə qanaxmanın həddindən artıq olması; menstrual tsiklin pozulması; qarnın aşağı nahiyəsində və ya bəldə ağrıları.

Uşaqlıq miomasının diaqnostikası. Miomanı aşkar etmək üçün ən etibarlı vasitə - ildə bir dəfə, profilaktika məqsədilə həkim-ginekoloqun müayinəsindən keçməkdir. Təcrübəli mütəxəssis miomanı əl ilə müayinə edib, aşkara çıxara bilər. Lakin dəqiq diaqnoz üçün mütləq USM müayinəsi təyin olunmalıdır. Şübhə qalarsa, laparoskopiyaya və histeroskopiyaya tələb oluna bilər.

Uşaqlıq miomasının müalicəsi. Miomanın müalicəsi pasiyentin yaşından və planlarından asılıdır. Əgər şişin ölçüləri uzun illər dəyişməz qalarsa və qadın hamiləlik planlaşdırmırsa, həkimlər çox vaxt medikamentoz müalicə təyin edirlər. Hormonal preparatlar miomanın inkişafını ləngidir, bəzi hallarda isə dayandırır.

Hamiləlik arzusunda olan gənc qadınlara həkimlər təxirəsalınmaz əməliyyat tövsiyə edirlər. Onlardan ən yüngülü - miomektomiyadır - yalnız düyünlərin kəsilib götürülməsi. Bu zaman uşaqlıq demək

olar ki, zədələnmir. Şişlər çox böyük, sayı isə çox olduqda uşaqlığın tam çıxarılması zərurəti yaranır. Fibromiolar (fibromalar, leyomiomalar) reproduktiv yaşda olan qadınlarda tez-tez rast gəlinir və aybaşı zamanı ağır qanaxmaya səbəb ola bilər. Fibromaların effektiv müalicəsi histerektomiyadır, lakin hazırda uşaqlığın saxlanması ilə aparılan cərrahi müdaxilələrin sayı da artmaqdadır və onlar xəstə ilə müzakirə edilməlidir /Stewart E. A., Rabinovich J., Tempny C. M. 2006; 22/.

Nəticə

Fibromalar ağır və ya uzunmüddətli menstrual qanaxmaya səbəb olur. Bu isə öz növbəsində reproduktiv yaşlı qadınlarda anemiya ilə nəticələnir. Fibromalar səbəbindən qanaxma həm də menopauza keçirən qadınlarda müşahidə edilə bilər. Lakin bu yaşda olan qadın əhalisində cinsiyyət yollarından qanaxma ciddi müayinənin aparılmasını və endometrial hiperplaziya, karsinoma (bədəssəli törəmə) və digər bu kimi xəstəliklərin istisna edilməsini tələb edir. Böyük ölçülü fibromalar və böyümüş uşaqlıq özü özlüyündə "böyük kütlə" nəticəsində qarındaxili simptomlara səbəb ola bilər. Həmin simptomlar arasında mədə-bağırsaq və sidik ifrazı sistemlərinin funksiyasının pozulması tez-tez rast gəlinir. Ağrılı aybaşılar, aybaşılarla bağlı olmayan çanaqdaxili ağrı, sonsuzluq və təkrarlanan spontan abort halları da fibromioma səbəbindən yarana bilən simptomlardır. Lakin qeyd edilməlidir ki, fibromioların bir çoxu asimptomatik olur. Simptomatik fibromioları olan bəzi qadınlarda fibromiolar səbəbindən baş verən ağır menstrual qanaxmalar menopauza başladıqdan sonra aradan qalxmış olur. Həmçinin menopauza keçirən qadınlarda fibromalar çox vaxt büzüşür, kiçilir və fibromioların səbəb olduğu simptomların yaxşılaşması müşahidə edilir. Endometrioz endometrial vəzlər və stromanın (yəni uşaqlıq boşluğuna xas endometrial toxumanın) uşaqlıqdan kənar orqan və toxumalarda rast gəlməsinə deyilir. Endometrial toxumanın bu cür ektopik implantasiyası adətən çanaqda rast gəlinir, lakin insan bədəninin istənilən yerində də müşahidə edilə bilər.

Ədəbiyyat

1. Daubasova I.Sh. Ovary cyst: symptoms, diagnostics, methods, treatment// Vestnik Kaz.NMU, №3, 2013.
2. V.İ.Kulakov, İ.B.Manuxin, Q.M.Savelyeva. Ginekologiya nasionalnoe rukovodstvo, Moskva, 2011.
3. Q.M.Savelevoy, Q.T. Suxix, V.H.Serova, V.E.Radzinskoqo, İ.B.Manuxina. Ginecoloqiya, Moskva, 2017.
4. Q.M.Savelyeva, L.C.Sicina. Akusherstvo I ginecoloqiya, Moscow,2003.
5. Al-Mahrizi S., Tulandi T. Treatment of uterine fibroids for abnormal uterine bleeding: myomec-tomy and uterine artery embolization // Best Pract Res Clin Obstet Gynaecol. 2007; 21: 995–1005.
6. Carpenter T. T., Walker W. J. Pregnancy following uterine artery embolisation for symptomatic fibroids: a series of 26 completed pregnancies // BJOG. 2005; 321–325.
7. Duhan N. Current and emerging treatments for uterine myoma — an update // International Jour-nal of Women's Health. 2011; 3: 231–241.
8. Horak P., Mara M., Dundr P., Kubinova K., Kuzel D., Hudecek R., Chmel R. Effect of a selective progesterone receptor modulator on induction of apoptosis in uterine fibroids In vivo // Interna-tional Journal of Endocrinology 2012; Article ID436174, 6.
9. Kudrina E.A., Baburin D.V. Uterine myoma. 1-th Moscow State Medical University, Moscow, 2016; 85-91.
10. McCarthy-Keith D. M., Armstrong A. Y. Innovations in uterine fibroid therapy // Therapy 2011; 8: 2: 189–200.
11. Parker W. H. Etiology, symptomatology, and diagnosis of uterine myomas // Fertil Steril. 2007; 87, 725–736.
12. Stewart E. A., Rabinovich J., Tempny C. M. Clinical outcomes of focused ultrasound surgery for the treatment of uterine fibroids // Fertil Steril 2006; 22–29.

Rəyçi: dos. N. Sultanova

Göndərib: 27.02.2022

Qəbul edilib: 02.04.2022

BİOLOGİYA ELMLƏRİ VƏ AQRAR ELMLƏR

BIOLOGICAL AND AGRARIAN SCIENCES

DOI: <http://www.doi.org/10.36719/2707-1146/19/38-44>

Gülnaz Əzizağa qızı İsmayılova
AMEA Zoologiya İnstitutu
elmi işçi
gulnas-ikmet@mail.ru

AZƏRBAYCANDA ÜZÜM BİTKİSİNİN YENİ ZƏRƏRVERİCİSİ-YAPON ÜZÜM CİRCIRAMACIĞI *ARBORIDIA KAKOGAWANA* (MATSUMURA, 1932) (HEMIPTERA, AUCHENORRHYNCHA, CICADELLIDAE, TYPHLOCYBINAЕ)

Xülasə

Məqalədə Abşeron yarımadasında ilk dəfə aşkar olunmuş üzümün təhlükəli, invaziv zərərvericisi olan yapon üzüm cırcıramacığı – *Arboridia kakogawana* (Matsumura, 1932) haqqında məlumat verilmişdir. Ehtimal olunur ki, əkin məqsədilə Orta Asiyadan gətirilmiş üzüm bitkisi ilə Azərbaycana keçmişdir. Abşeronun bütün kənd və qəsəbələrində, xüsusilə Bakı şəhərində geniş yayılmışdır. Müşahidələr zamanı üzüm bitkisindən başqa hec bir bitkidə rast gəlinməmişdir. Məqalədə həmçinin ədəbiyyat məlumatına əsasən növün Uzaq Şərqdən Avropaya yayılma yolları da verilmişdir.

Açar sözlər: *Abşeron, Hemiptera, Cicadellidae, üzüm bitkisi, yapon üzüm cırcıramacığı, Arboridia kakogawana, ilk dəfə*

Gulnaz Azizaga Ismayilova

New grape pest in Azerbaijan - Japanese grape leafhopper *Arboridia kakogawana* (Matsumura, 1932) (Hemiptera, Auchenorrhyncha, Cicadellidae, Typhlocybinae)

Abstract

The article provides information about the Japanese grape leafhopper - *Arboridia kakogawana* (Matsumura, 1932), a dangerous, invasive pest of grapes first discovered on the Absheron Peninsula. It is believed that it passed to Azerbaijan with a grape plant brought from Central Asia for planting. It is widespread in all villages and settlements of Absheron, especially in Baku. During the observations, it was not found in any plant except grapes. The article also describes the ways in which the species spread from the Far East to Europe, according to the literature.

Key words: *Absheron, Hemiptera, Cicadellidae, grape plant, Japanese grape leafhopper, Arboridia kakogawana, first record*

Giriş

Üzüm (*Vitis* L.) üzümkimilər fəsiləsinə aid qiymətli bitki növü olub, dünyanın bir sıra ölkələrində çox qədimdən becərilir. Üzümdən şərab, kişmiş, mövüc, abqora, doşab hazırlanır. FAO-ya (BMT ərzaq və kənd təsərrüfatı təşkilatı) görə dünyada üzüm istehsalının təxminən 71%-i şərab üçün, 27%-i təzə meyvə olaraq, 2%-i isə kişmiş olaraq istifadə olunur [1]. Azərbaycanın əksər rayonlarının təbii-coğrafi şəraiti üzümçülüyn inkişafı üçün əlverişli olub, əhalinin iqtisadi həyatında mühüm rol oynayır. Bu bölgələrdən biri də respublikanın süfrə üzümçülüyn zonası sayılan Abşeron yarımadasıdır. Abşeron yarımadasının iqlimi düzən sahələrdə mülayim isti və quru subtropikdir. Havanın orta temperaturu yanvarda 3⁰C, iyulda 25⁰C-dir. Ölkənin ən az yağıntılı (140-250 mm) və ən küləkli ərazilərindəndir [2].

Digər bitkilərdə olduğu kimi üzüm bitkisinə də bir sıra zərərverici həşərat və gənələr ciddi ziyan vurur. Azərbaycanda üzüm bitkisinin zərərvericiləri bəzi müəlliflər tərəfindən öyrənilmişdir. B. B. Xəlilov 1956-1966-cı illər ərzində respublika ərazisində ətraflı tədqiqatlar aparmış və üzüm bitkisinin zərərverici entomofaunasının növ tərkibini, yayılmasını, əsas zərərvericilərin biologiya və ekologiyasını öyrənmişdir. Bu tədqiqatlar əsasında 1967-ci ildə “Azərbaycan SSR-də üzüm tənəklərinin

zərərvericiləri” mövzusunda yazılmış dissertasiya işində müəllif 7 dəstəyə aid 94 həşərat və 2 növ gənə qeyd etmişdir [3]. Qeyd etmək lazımdır ki, B. B. Xəlilovun bu tədqiqat işində *Cicadellidae* fəsiləsinin nümayəndələri qeyd edilməmiş və biz belə hesab edirik ki, müəllif həmin dövrdə yəqin ki, onlara rast gəlməmişdir.

Cırcıramalar da digər sorucu həşəratlar kimi bir sıra kənd təsərrüfatı, dekorativ və meşə bitkilərinə ciddi zərər vururlar. Kütləvi yoluxma zamanı hətta bitkilərin məhvinə səbəb olurlar. Növ tərkibinə görə cırcıramalar çoxsaylı olub, bütün həyatı boyunca bitkilərlə bağlı olurlar. Dünya faunasında 30 fəsilə və 43 min növ qeyd olunmuşdur [4,5]. Son dövrlərdə sorucu ağız aparatına malik olan həşəratlar bitki mühafizə mütəxəssislərinin diqqət mərkəzindədir. Bu da fitoplazmaların kəşfi və onların təbiətdə sorucu həşəratlarla, xüsusilə cırcıramalar vasitəsilə bitkidən-bitkiyə ötürülməsidir. Fitoplazmozlar məhsuldarlığın kəskin azalmasına və hətta bitkinin məhvinə səbəb olur [6]. Məhz bu səbəbdən də üzümün yeni təhlükəli zərərvericisi yapon üzüm cırcıramacığının Azərbaycanda aşkarlanması və onun tədqiqi xüsusilə aktualdır. Azərbaycanda cırcıramaları Ə. Quliyeva (1964) öyrənmiş və 11 fəsilə, 108 cinsə aid 186 növ qeyd etmişdir [7]. Lakin bu siyahıda *A.kakogawana* növü qeyd olunmamışdır.

Material və metodika

Tədqiqat dövrü ərzində (2015-2021-ci illər) Abşeron yarımadası və Bakı şəhərində həyətəni və fərdi təsərrüfatlarda üzümlüklərə baxış keçirilmişdir. Aprel ayından başlayaraq noyabr ayının sonuna qədər hər dekadada yoluxmuş üzüm bitkilərindən yapon üzüm cırcıramacığına aid material toplanmışdır. Materialın toplanması zamanı entomologiyada ümumi qəbul olunmuş metodlardan, entomoloji torla çalma və sarı yapışqan kağızdan istifadə olunmuşdur [8]. Şəkillərin çəkilməsi zamanı Canon IXUS 240 HS fotoaparatından və Olympus SZ61, Nikon SMZ 800 N mikroskopundan istifadə olunmuşdur.

Nəticələr və onların müzakirəsi

Tərəfimizdən aparılan müşahidələr nəticəsində 2015-ci ildən etibarən Bakı şəhərində və Abşeron yarımadasında üzüm bitkisinə *Arboridia kakogawana* (Matsumura, 1932) - yapon üzüm cırcıramacığının ciddi zərər vurduğu aşkar edilmişdir. Qeyd etmək lazımdır ki, *A.kakogawana* Azərbaycanda ilk dəfə qeydə alınır. Növ Belarusiya Dövlət Universitetinin dosenti, b.e.namizədi Borodin O.İ. tərəfindən təyin edilmişdir. Bakı şəhəri ərazisində ilk dəfə aşkar olunsa da, qısa müddət ərzində Abşeronda geniş yayılaraq arealını genişləndirmişdir. Hər il təkrarlanan yoluxma zamanı üzüm bitkiləri zəifləyir, bitkinin immuniteti və məhsuldarlığı azalır. Bildiyimiz kimi, Bakı şəhərində və Abşeron yarımadasında şəxsi həyətəni sahələrdə, yayın isti günlərində günəşdən qorunmaq üçün kölgəlik əmələ gətirmək məqsədilə üzüm bitkisindən geniş istifadə olunur və təsərrüfat əhəmiyyətli becərilən üzümlüklərdən fərqli olaraq heç bir dərmanlanma işləri aparılmır. Bu da şəhər ərazisində zərərvericinin qısa müddət ərzində kütləvi artaraq geniş yayılmasına səbəb olmuşdur. İlk dəfə aşkar olunan ərazidə üzüm tinglərinin Türkmənistan və Özbəkistandan gətirilməsi müəyyən olunmuş və yapon üzüm cırcıramacığının əkin materialı ilə respublikaya keçməsi ehtimal olunur. Xodjayev Ş.T. (2014), göstərmişdir ki, 2003-cü ildən Daşkənd vilayətində və xüsusilə Fərqanə vadisində yapon üzüm cırcıramacığı üzümlüklərə ciddi zərər vurur [9]. Yapon üzüm cırcıramacığının vətəni Yaponiya, Koreya, Rusiyanın Uzaq Şərq regionu sayılır. İlk dəfə Yaponiyanın Xonsyu adasında 1932-ci ildə təsvir olunmuşdur [10]. Daha sonra 1970-ci ildə Koreyada və Rusiyanın Primorsk vilayətində aşkar edilmişdir [11]. Burada onlar amur üzümü (*Vitis amurensis* Rupr.), qarışıq və enliyarpaqlı meşələrdə olan digər üzüm növlərində məskunlaşmışlar. Oliqofaqdır. Rusiyanın Avropa hissəsində ilk dəfə 1999-cu ildə Krasnodar vilayətində, 2004-cü ildən isə Ön Qafqazın sənaye miqyaslı üzümlüklərində, 2006-2007-ci illərdə Stavropol və Rostov vilayətində aşkar edilmiş və burada 70 müxtəlif üzüm sortuna zərər verdiyi müəyyən olunmuşdur [12,13,14,15]. 2008-ci ildən Krımın üzüm bağlarında, 2018-ci ildən Donbasda qeydə alınmışdır [16,17]. Avropa ölkələrindən Rumıniyada 2018-ci ildə, 2020-ci ildə Serbiyada və Bolqarıstanın şimalında, Qara dəniz sahillərində üzüm bitkisində qeyd olunmuşdur [18,19,20]. Güman olunur ki, Bolqarıstana da Rumıniyadan keçmişdir. Rumıniyada *A.kakogawana* həmçinin *Parthenocissus quinquefolia* - amerikan sarmaşığında da qeyd olunub [18]. Üzüm bitkisi EPPO regionunda iqtisadi əhəmiyyətli məhsul olduğuna görə, bu zərərvericinin Aİ ölkələrindən birində

tapılması yeni risk yaradır, çünki əkin materialı kimi *Vitis vinifera* bitkisinin üçüncü ölkələrdən Aİ-ya idxalı qadağandır [21].

Qeyd etdiyimiz kimi, yapon üzüm cırcıramacığı 2015-ci ildə Bakı şəhərində üzüm bitkilərində az sayda və məhdud ərazidə qeyd olunsa da, artıq bir necə ildən sonra Abşeron yarımadasının demək olar ki, bütün ərazisində aşkarlanmışdır. Zərərvericinin belə sürətlə yayılmasının səbəblərindən biri də yapon üzüm cırcıramacığının polivoltin növü olub, Abşeron şəraitində üzüm bitkisinin bir vegetasiya dövründə 3 nəsil verməsi olmuşdur. Bildiyimiz kimi, generasiyaların sayı zərərvericinin yayılmasında əsas faktorlardan olmaqla yanaşı, onun zərərvericiliyini müəyyən etmək üçün də əhəmiyyətlidir. Yapon üzüm cırcıramacığı uzunsov silindrik olub, imaqonun bədəninin uzunluğu 2,6-4,0 mm-ə çatır, sarımtıl, sarımtıl-yaşıl rənglidir. Ön qanadlarında qəhvəyi-narıncı rəngli ləkələr vardır. Ön döşdə 2 qara nöqtə vardır (şəkil 1,2,3). Cox hərəkətli olub, yarpağın alt səthində məskunlaşır, yarpaqları tərptədikdə tullanır və yaxşı uçurlar. Kiçik ölçülü olmasına baxmayaraq, gözlə görünür. Cinsi dimorfizm var (şəkil 4). Qeyd etmək lazımdır ki, növün təyinatı erkək cinsi orqanın quruluşuna görə müəyyən edilir.

A.kakogawana-nın biologiyasının öyrənilməsi zamanı məlum olunmuşdur ki, zərərvericinin inkişafı qeyri-tam çevrilmə ilə gedir, yəni yumurta, nimfa və imaqo mərhələsindən ibarətdir. İmaqo və nimfalar yarpağın alt hissəsində damarlar boyunca kaloniyalar şəklində yaşayırlar. Nimfalar qanadsız olsalar da yaxşı tullanırlar, ölçüləri nisbətən kiçik olub, imaqoya nisbətən rəngləri açıqdır. V yaş mərhələsi keçirərək, qabıqlarını dəyişirlər. Zədələnmiş yarpaqların alt səthində nimfaların çoxlu sayda boş qabıqlarını görmək olur. Həm nimfa, həm də imaqonun ağız aparatı deşici-sorucu olduğu üçün üzüm yarpağının epidermisini dələrək yarpağın şirəsi ilə qidalanır, nəticədə xlorofil dağılır, saysız hesabsız rəngsizləşmiş hissələr bir-birilə birləşərək yarpaqların rəngsizləşməsinə və nekrozuna səbəb olurlar (şəkil 5). Yarpaqlar deformasiyaya uğrayaraq, solğunlaşır və vaxtından əvvəl tökülürlər. Üzüm bitkisinin aşağı yarusları daha çox zədələnmiş olurlar. Adətən havanın temperaturundan asılı olaraq aprel-may ayında görünən *A.kakogawana* sürətlə artaraq yayın sonu payızın əvvəlində, yəni II və III generasiyaları üzüm bitkisinin yetişmə dövründə (avqust-sentyabr aylarında) bitkiyə maksimum zərər vurur. Bu zaman zərərverici yarpaq örtüyünün 80-99 %-ini zədələmiş olur [22, 23], xlorofili dağılmış yarpaqlar solğunlaşaraq gümüşü rəng alır (şəkil 5). Bu da üzüm bitkisinin yetişmə fazasında gilələrin böyümə və yetişməsinə mənfi təsir göstərərək, məhsuldarlığı və məhsulun keyfiyyətini xeyli aşağı salır.

Qeyd etdiyimiz kimi yapon üzüm cırcıramacığı il ərzində üç nəsil verir. I nəslə may-iyun, II nəslə iyul-avqust, III nəslə sentyabr-oktyabr aylarında rast gəlinir. Abşeron şəraitində havanın temperaturundan asılı olaraq aprel ayının sonu, mayın I dekadasından başlayaraq imaqolara rast gəlmək olur və ilk nimfalar görünür. II nəslin iyulun sonu avqustun ortalarına qədər, III nəslin isə sentyabrın sonunda kütləvi uçuşu müşahidə olunur. Umumiyyətlə isə qeyd etmək lazımdır ki, yapon üzüm cırcıramacığında nəsillərin qarışması müşahidə olunur və vegetasiya müddətində imaqolara və bütün yaş mərhələlərində olan nimfalara rast gəlmək olur (şəkil 6,7,8,9). Yapon üzüm cırcıramacığında müsbət fototaksis müşahidə olunur və imaqolar gün batdıqdan sonra kütləvi olaraq elektrik işığına ucur, bir müddət işığın ətrafında fırlandıqdan sonra tavana oturlar (şəkil 10). Həmçinin qeyd etmək lazımdır ki, vegetasiya dövründə imaqolar əlverişsiz hava şəraitini bitki qalıqları və torpaq səthi üzərində keçirirlər. Əsasən avqustun qızmar günlərində yapon üzüm cırcıramacığının nəm torpaq üzərində (şəkil 11), həmçinin fərdi həyətlərdə asılmış nəm paltarlar üzərində də kütləvi oturmaları müşahidə edilmişdir.

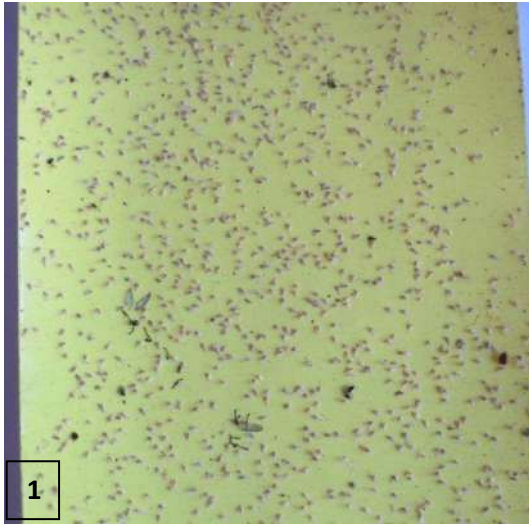
Üzüm bitkisinin vegetasiya dövrü müddətində dişi imaqolar yumurtaqoyan vasitəsilə yarpağın alt səthində saplaq və damarların üzərində, nazik zoğların qabığı altında yarıqlar açaraq yaranan kameralara yumurtalarını qoyurlar (şəkil 12). Nəticədə həmin yerdə boz rəngli nekrotik nöqtə və ləkələr əmələ gəlir (şəkil 13,14). Bu da kamera ətrafı toxumaların məhvə, bəzən hətta yumurta qoyulan hissədən yuxarı hissənin məhvə səbəb olur. Bundan başqa bitki toxumalarının mexaniki zədələnməsi xəstəlik törədicilərinin də bitki orqanizminə daxil olmasını asanlaşdırır.

Yapon üzüm cırcıramacığının mayalanmış dişiləri imaqo mərhələsində qışlayırlar. Vegetasiya mövsümünün sonunda imaqolar üzüm bitkisini tərk edərək qışlamaq üçün yer axtarırlar. Ədəbiyyat məlumatına əsasən, Koreyada oktyabr ayında, yəni üzüm bitkisinin vegetasiya müddətinin sonunda imaqolar üzümlükləri tərk edərək ağacların qabığının altında qışlamaq üçün üzüm bağlarının yaxınlığındakı meşələrə köçürlər [24].

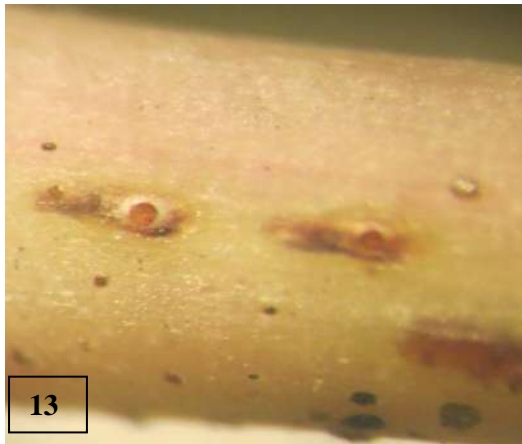
Respublikamızda kənd təsərrüfatının əsas sahələrindən biri olan üzümçülüyn inkişafı üçün *A.kakogawana*-nın gələcəkdə böyük təhlükə yarada biləcəyini nəzərə alaraq növbəti illərdə növün

arealını müəyyənləşdirmək üçün üzümçülüklə məşğul olan ərazilərdə monitorinqlərin keçirilməsi, zərərvericinin bioekoloji xüsusiyyətləri, geniş tədqiqatların aparılması nəzərdə tutulur.

Növün təyində etdiyi köməyə görə Belorusiya Dövlət Universitetinin dosenti, b.e.namizədi O.İ. Borodinə təşəkkür edirik.







1. Sarı yapışqan kağıza yapışmış yapon üzüm cırcıramacığının imaqoları
- 2, 3. Yapon üzüm cırcıramacığının imaqoları
4. Yapon üzüm cırcıramacığının erkək və dişi fərdi
5. Yapon üzüm cırcıramacığı ilə yoluxmuş üzüm bitkisinin yarpağı
- 6,7,8. Müxtəlif yaş mərhələsində olan nimfalar
9. Nimfanın son qabıqdəyişməsi və boş nimfa qabıqları
10. Yapon üzüm cırcıramacığının axşamlar işığa tərəf uçması
11. Yapon üzüm cırcıramacığının imaqolarının qızmar havalarda torpaq üzərində kütləvi oturması
12. Dişi yapon üzüm cırcıramacığının yumurtaqoyanı
- 13,14. Yapon üzüm cırcıramacığının yarpağın saplaq və damarları üzərində qoyduğu yumurtalar və nimfaların çıxış yerləri

Ədəbiyyat

1. Elşad Qurbanov. Ali bitkilərin sistematikas, Bakı, 2009. 430 s
2. Apsheronkiy poluostrov // Bol'shaya sovetskaya entsiklopediya : [v 30 t.] / gl. red. A. M. Prokhorov. — 3-ye izd. — M. : Sovetskaya entsiklopediya, 1969—1978.
3. B.B. Khalilov (1967) Vrediteli vinogradnoy lozy v Azerbaydzhanskoy SSR. Avtoreferat dissertatsii na soiskaniye uchenoy stepeni doktora biologicheskikh nauk. 35 str
4. Hamilton K.G.A. The tenth largest family // Tymbal: Auchenorrhyncha Newsletter. 1984. N 3. P. 4–5
5. Anufriev, G.A., Emeljanov, A.F., 1988a. Suborder Cicadinea (Auchenorrhyncha). Ler P. A. 1988 - Keys to the insects of the Far East of the USSR, Vol. 2. Nauka, Leningrad (Russia). p. 12-495. (description, good illustrations, key, records, hosts).
6. Golovin, P.N. Praktikum po obshchey fitopatologii / P.N. Golovin, M.V. Arsen'yeva, A.T. Tropova, Z.I. Shestiperova. – 3-ye izd., pererab. i dop. – SPb.: «Lan'», 2002. – 288 s.
7. A.M. Kuliyyeva (1964) Tsikadovyie (Homoptera, Auchenorrhyncha) Azerbaydzhana. Avtoreferat dissertatsii na soiskaniye uchenoy stepeni kandidata biologicheskikh nauk., 19 str.

8. Fasulati K.K. Polevoye izucheniye nazemnykh bespozvonochnykh. M.: Vysshaya shkola, 1971. 424 s
9. Хужаев Ш.Т. (2014) Усимликларни зараркундалардан уйғунлашган химоя қилишнинг замонавий усул ва воситалари. - Тошкент: Навруз, 2014 (узб.).
10. Matsumura, S. (1932) A revision of the Palaearctic and Oriental Typhlocybid-genera with descriptions of new species and new genera. *Insecta Matsumurana* 6(3), 93-120. <http://hdl.handle.net/2115/9233>
11. Anufriev G.A. Tsikadki Primorskogo kraya (Homoptera, Auchenorrhyncha, Cicadellidae) // *Trudy Vsesoyuznogo entomologicheskogo obshchestva*. - 1978. - T. 60. - S. 83-88.
12. Gninenko YU.I. Novaya opasnost' dlya vinogradnikov Rossii // *Zashchita i karantin rasteniy*. - 2005. - № 3. - S. 55. - ISSN 1026-8634.
13. Maslyakov V.YU., Izhevskiy S.S. Invazii rastitel'noyadnykh nasekomykh v yevropeyskuyu chast' Rossii. - M.: IGRAN, 2011. - S. 28-29.
14. Sugonyayev Ye.S., Gnezdilov V.M., Yakovuk V.A. Novyy potentsial'nyy vreditel' vinograda // *Zashchita i karantin rasteniy*. - 2004. - Vyp. 7. - S. 35. - ISSN: 1026-8634.
15. Gnezdilov V.M., Sugonyaev E.S., Artokhin K.S. Arboridia kakogawana: a new pest of grapevine in southern Russia // *Bulletin of Insectology*. - 2008. - Vol. 61. - № 1. - P. 203- 204. - ISSN 1721-8861.
16. Радіоновська Я.Е., Діденко Л.В. Інвазія та особливості розвитку цикадки японської виноградної *Arboridia kakogawana* Mats. на виноградних насадженнях Криму // *Карантин і захист рослин*. - 2014. - Вып. 8. - С. 5- 7. - ISSN 2312-0614.
17. Martynov V.V., Nikulina T.V., Gubin A.I., Levchenko I.S. 2019. *Arboridia kakogawana* (Matsumura, 1932) (Hemiptera: Cicadellidae: Typhlocybinae) – novyy invazivnyy vreditel' vinograda na territorii Donbassa. *Subtropicheskoye i dekorativnoye sadovodstvo*, 68: 208–215.
18. Chireceanu C, Nedelcea D, Seljak G (2019) First record of the Japanese grape leafhopper *Arboridia kakogawana* (Matsumura, 1932) (Hemiptera: Cicadellidae) from Romania. *EPPO Bulletin* 49(2), 391– 397. <https://doi.org/10.1111/epp.12585>
19. Šćiban M, Mirić R, Kosovac A (2021) First record of the Japanese grape leafhopper *Arboridia kakogawana* (Hemiptera: Auchenorrhyncha: Cicadellidae: Typhlocybinae) in Serbia. *Acta Entomologica Serbica* 26(1),1-4. <https://aes.bio.bg.ac.rs/index.php/aes/article/view/313>
20. Tomov R. (2020) First record of the Japanese grape leafhopper *Arboridia kakogawana* (Matsumura, 1932) (Homoptera: Cicadellidae, Erythroneurini) in Bulgaria. *Acta Zoologica Bulgarica* 72(4), 691-695. http://www.acta-zoologica-bulgarica.eu/00SIO_1_17
21. *Arboridia kakogawana*: a new pest of grapevine in the EPPO region // EPPO Reporting Service no. 05. - 2016. - Num. article: 2016/097 – URL: <https://gd.eppo.int/reporting/article-5731>
22. Radionovskaya YA.E., Didenko L.V. Otsenka vredonosnosti novogo fitofaga – tsikadki yaponskoy vinogradnoy *Arboridia kakogawana* Mats. na vinogradnikakh Kryma // *Byulleten' Gosudarstvennogo Nikitskogo botanicheskogo sada*. - 2015. - Vyp. 114. - S. 61-68. - ISSN 0513-1634.
23. Sugonyayev Ye.S., Balakhnina I.V., Yakovuk V.A. 2008. Yaponskaya vinogradnaya tsikadka (*Arboridia kakogawana* Matsumura) – novyy potentsial'no opasnyy vreditel' vinogradnoy lozy na Severnom Kavkaze. V kn.: *Biologicheskaya zashchita rasteniy, perspektivy i rol' v fitosanitarnom ozdorovlenii agrotsenzov i poluchenii ekologicheskii bezopasnoy sel'skokhozyaystvennoy produktsii. Materialy dokladov mezhdunarodnoy nauchno-prakticheskoy konferentsii* (Krasnodar, 23–25 sentyabrya 2008 g.). Krasnodar: 160–165.
24. Ahn KS, Kim HY, Lee KY, Hwang JT & Kim GH (2005) Ecological characteristics of *Arboridia kakogawana* and *Arboridia maculifrons* (Auchenorrhyncha: Cicadellidae) in vineyards. *Korean Journal of Applied Entomology* 44, 251–255.

Рәыҗи: б.ü.f.d., dos. B.A.Әһмәдов

Göndärlib: 15.02.2022

Qəbul edilib: 26.03.2022

YER ELMLƏRİ VƏ COĞRAFIYA

EARTH SCIENCES AND GEOGRAPHY

DOI: <http://www.doi.org/10.36719/2707-1146/19/45-49>

Dağlar Mövlud oğlu Mahmudov

Bakı Dövlət Universiteti

magistrant

daglar.daglarov.98@gmail.com

COĞRAFIYA DƏRSLİKLƏRİNDƏ BEYİN HƏMLƏSİ METODLARININ TƏTBİQİ SƏMƏRƏLİLİYİNİN ANALİZİ

Xülasə

Məqalədə tədris prosesində fəal təlim formalarından biri olan "beyin həmləsi" metodundan istifadədən bəhs edilir və əsaslandırılır ki, coğrafiya dərslərində oyundan və zehni fəaliyyətin istifadəsi çox effektiv üsuldür. Qrup formasından istifadə nümunələri verilir. Azərbaycan təhsilinin modernləşdirilməsi proqramı fəal təlim və tərbiyə üsullarının daha geniş tətbiqi vəzifəsini qarşıya qoyur. Yüksək rəqabət müxtəlif fəaliyyət növləri ilə - tədqiqatlar, dizayn, təşkilatçılıq, ünsiyyət, mülahizələr və s. ilə məşğul olan insanların önə çıxmasını tələb edir.

Məqalədə tanınmış pedaqoq və mütəfəkkirlərin fikirləri əsasında beyin həmləsi metodunun üstün cəhətləri təhlil edilmişdir. Xüsusi ilə də A.Osbornun fikirlərinə əsaslandırılmış tədqat aparılıb. Osborn deyib: "fikirlərin sayı keyfiyyətə keçir. Hər bir ideyada rəşional taxıl var". Beyin həmləsi üsulunun sadəcə Coğrafiya fənlərinin tədrisində deyil, həm də digər dərslərdə istifadəsinin uşaqları üzərində səməreliliyindən danışılmışdır.

Açar sözlər: Beyin həmləsi, qrup, səmərelili, metodlar, tənqid, üstünlük

Dağlar Movlud Mahmudov

Analysis of the effectiveness of application of brain attack methods in geography textbooks

Abstract

The article discusses the use of the "brainstorming" method, one of the most active forms of learning in the teaching process, and argues that the use of games and mental activity in geography lessons is a very effective method. Examples of using the group form are given. The program of modernization of education in Azerbaijan sets the task of wider application of active teaching and educational methods. High competition with different types of activities - research, design, organization, communication, considerations, etc. requires the people involved to come forward.

The article analyzes the advantages of the method of brainstorming based on the views of well-known educators and thinkers. In particular, a study based on Osborne's views was conducted. "The number of ideas goes to quality. Every idea has a rational grain," Osborn said. The effectiveness of the use of brainstorming methods not only in the teaching of geography, but also in other subjects was discussed.

Key words: Brainstorming, group, effective, methods, criticism, preference

Giriş

Bu gün dövlət təhsil standartlarının prioriteti ikinci nəslin inkişafı üçün ümumi təhsil vərdişlərinin və bacarıqlarının formalaşdırılması ilə yanaşı həm də fəaliyyət metodları və onların inkişaf səviyyəsi üçün şərait yaratmaqdır. Müstəqil yeni biliyin tələbi təhsil texnologiyarı və metodlarından istifadə etməyi, məlumat toplamaq imkanı formalaşdırmaq, fərziyyə irəli sürmək, nəticə çıxartmaq və mülahizələr yürütmək bacarığını zərurətə çevirir. Təhsil inkişafı ilə bağlı problemlərin həllinə yönəlib, və bura yeni forma və öyrənmə yollarını tapmaq üçün təhsil məzmununun yenilənməsi də daxildir.

Azərbaycan təhsilinin modernləşdirilməsi proqramı fəal təlim və tərbiyə üsullarının daha geniş tətbiqi vəzifəsini qarşıya qoyur (1). Yüksək rəqabət müxtəlif fəaliyyət növləri ilə - tədqiqatlar, dizayn, təşkilatçılıq, ünsiyyət, mülahizələr və s. ilə məşğul olan insanların önə çıxmasını tələb edir. Bu qabiliyyətlər fəal qarşılıqlı əlaqə, interaktiv tədris metodlarından istifadə zamanı daha sürətli və daha yaxşı formalaşır. İnteraktiv təlim vəzifələri aşağıdakılardır:

- şagirdlərin zehni müstəqilliyini aktivləşdirilməsi;

- tədqiqat və axtarış fəaliyyətinin stimullaşdırılması;

-kommunikativ və texniki bacarıqları, eləcə də müşahidə etmək, səbəb-nəticə əlaqələrini tapmaq, müqayisə etmək və nəticə çıxarmaq qabiliyyətinin inkişaf etdirilməsi;

İnteraktiv metodların arasında ən geniş yayılan və ən çox tətbiq olunan “beyin həmləsi” metodudur. İlk dəfə “beyin hücumu” və ya “beyin həmləsi” (breynstorminq) üsulunu 1939-cu ildə amerikalı mütəxəssis A. Osborn təklif etmişdir.

Bu metod kollektiv fəaliyyətin psixoloji və pedaqoji qanunauyğunluqlarına əsaslanır və göstərmək istəyir ki, hər bir insanın yaradıcı fəallığı bir çox hallarda bu və ya digər səbəblərə görə məhdudlaşdırılır, onların arasında müxtəlif maneələr mühüm yer tutur. Bu maneələrə psixoloji və kommunikativ, sosial və pedaqoji ola bilər (3).

Əsas hissə. Bildiyimiz kimi, yeni təlim texnologiyaları və ya interaktiv təlim metodları yaddaşa yox təkəkkürə əsaslanır. Yeni təlim texnologiyaları ilə müstəqil şəkildə bilik əldə edən şagirdlərin nəyinki təkəkkürü inkişaf edir, formalaşır həm də yaradıcılıq qabiliyyəti də inkişaf edir. Şagirdlərin göstərilən istiqamətdə formalaşmalarına nail olmaq üçün təlim prosesində bir çox tələblərə əməl etmək lazımdır [11].

Osborn deyib: "fikirlərin sayı keyfiyyətə keçir. Hər bir ideyada rəşional taxıl var". Siz başa düşdünüz ki, beyin həmləsi sınaq və səhvlərin bir qədər təkmilləşdirilmiş kollektiv üsuludur."

Coğrafiya müəllimləri tələbələrin düşüncələrini strukturlaşdırmağa və izahatları inkişaf etdirməyə kömək etmək üçün bir çox müxtəlif fəaliyyətlərdən istifadə edirlər. İdeyaların izahat axtarışında toplanması üçün fəaliyyətlər bütün siniflə və ya qruplarla istifadə edilə bilər. Müəllimlər tez-tez aşağıda göstərilən fəaliyyətlərdən istifadə edir və tələbələrin təkəkkürünü və müzakirəsini birləşdirmək üçün genişləndirilmiş yazı və ya diaqramlar/hekayə lövhələri yaratmaq kimi qeyd fəaliyyətinə davam edirlər.

Beyin həmləsi metodu burada köməyə gəlir. Metodun məqsədi tələbələrin mövcud biliklərini üzə çıxarmaq və ideyalarını birləşdirməkdir. Beyin həmləsinin əsas funksiyası isə ideyaların təhlili və iştirakçılar tərəfindən müzakirəsi olmadan yaranması prosesini təmin etməkdir və beyin həmləsinin uğuru iki əsas prinsipə əməl olunmasından asılıdır:

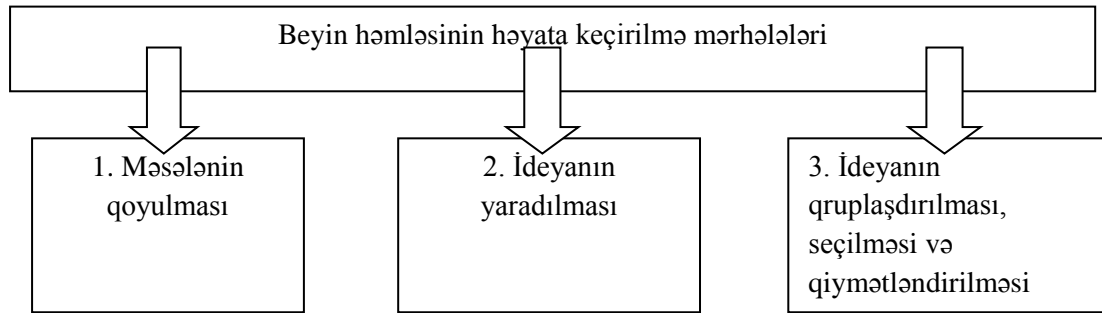
- qrup birlikdə işləyərkən sinerjik effektdə görə eyni insanların fərdi şəkildə işlədiyindən daha yüksək keyfiyyətli ideyalar yarada bilər;

- əgər qrup ideya yaratmaq vəziyyətindədirsə, o zaman bu məqamda üstünlük təşkil edən yaradıcı təkəkkür prosesi bu ideyaların vaxtından əvvəl subyektiv qiymətləndirilməsi ilə əngəllənə bilməz.

Metodun mahiyyəti: qrupun hər bir üzvünə problemin əsaslandırılmasından, mümkün olub-olmamasından və məntiqindən asılı olmayaraq, problemin həlli variantları haqqında müxtəlif fikirləri ifadə etmək hüququ verilir. Nə qədər çox təklif olsa, bir o qədər yaxşıdır. Həmləni rəhbər idarə edir. Qrup işinin iştirakçıları problemin mahiyyəti haqqında məlumatla əvvəlcədən tanış olurlar. Bütün təkliflər tənqid və ya qiymətləndirmə olmadan dinlənilir (fasilitator tərəfindən nəzarət edilir) və katiblik tərəfindən hazırlanmış qeydlər əsasında ideya prosesi başa çatdıqdan sonra mərkəzləşdirilmiş qaydada təhlil edilir. Nəticədə, təqdim olunan bütün təkliflərin müəyyən parametrlərə (meyarlara), habelə müzakirə olunan problemin həlli baxımından effektivliyinə görə strukturlaşdırıldığı siyahı formalaşdırılır.

Alternativ olaraq Roberts deyir, beyin fırtınası qruplar şəklində həyata keçirildikdə, bu zaman təbii ki, tələbələr öz fikirlərini yazma bilirlər – bu proses tələbəni daha çox düşünməyə təşviq edir və üstünlüklərə malikdir, xüsusən də beyin həmləsi tələbələrin yazılarına səbəb olarsa (4, səh 47) .

Tipik olaraq, beyin fırtınası təşkili və qaydaları ilə fərqlənən üç məcburi mərhələdən ibarətdir (Şəkil 1)



Şək.1. Beyin həmləsinin həyata keçirilmə mərhələləri

Əvvəlcə “böyüklerin” problemlərini həll etmək üçün klassik beyin fırtınası texnikasını nəzərdən keçirək, daha sonra isə onun uşaqlar üçün çox məqsədli istifadəsini təhlil edək. İlk baxışdan üsul son dərəcə sadədir, çünki o, yalnız dörd addımdan ibarətdir:

1. Problemin ifadəsi.
2. İdeyaların təbliği.
3. Fikirlərin müzakirəsi.
4. Qərar qəbul etmək.

Konkret məsələnin həlli üçün 5-15 nəfərdən ibarət mütəxəssislər qrupu yığılır. Onların qarşısında vəzifə dəqiq qoyulur. Onlar sərbəst, müzakirəsiz, hər hansı bir həll təklif edirlər. Bu qərarlar digər insanlar tərəfindən qeydə alınır və təhlil edilir və yekun qərar verir. Hər şey sadə görünür, amma tamamilə deyil. İdeyaların yaranması - "incə" işdir (5).

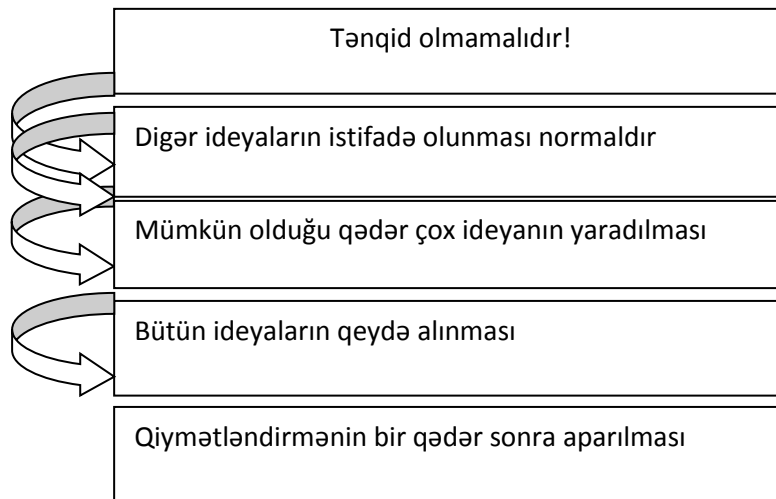
A. Osborn problemin həllini iki mərhələyə bölüb:

- hər hansı bir tənqid olmadan fikir yaratmaq;
- düşüncə, tənqid, fikir təhlili və həll inkişaf etdirilməsi.

Bununla Osborn ziddiyyətlərin həllini tapdı:

Ziddiyyət 1: əgər yeni ideyalar sərt tənqid olunursa, onlar “möhkəmlik” əldə edəcək, yaxşılaşacaq, amma eyni zamanda “ideya generatorları” ndan yeni ideyalar yaratmaq üçün heç bir həvəs qalmayacaq, onları yaratmaq isə mütləq lazımdır.

Ziddiyyət 2: yeni ideyalar tənqid və müzakirə olunmasa, bu yeni ideyalar yaratmaq həvəsini öldürmür, lakin yeni “xam” ideyaları tənqid etmədən yerinə yetirmək yaxşı bir şey deyil. Bəs nə etməli? Anladığınız kimi, Osborn bu iki prosesi – ideyanın yaradılması və ideyanın tənqidi – zamanın içindən keçirərək müxtəlif insanlara tapşırırdı. Bu əsas səmərə ilə yanaşı (generatorlar yaratmaq üçün həvəslərini itirmədilər) üstün effect də verdi: bu iki əməliyyatlar üçün lazımi qabiliyyəti olan insanlar seçmək imkanı yarandı.



Şək 2. Beyin həmləsinin qaydaları

Uşaqlarla işləyərkən beyin həmləsi üsullarından istifadə edərkən xüsusi ilə diqqətli olmaq lazımdır. Uşaqlarla işləyərkən beyin həmləsi metodunu necə istifadə etmək olar?

Əvvəlcə məqsədlər müəyyənləşdirilməlidir:

- Uşaqlara fikir yaratmağı öyrədin. Eyni zamanda uşaqlardan onların hər bir fikrinin düzgün və rəşional olmasını tələb etmək lazım deyil.

- Uşaqlara fikirlərini ictimaiyyət qarşısında cəsarətlə ifadə etməyi öyrədin.

- Uşaqlara xəyal qurmağı öyrədin.

- Uşaqlara bir-bir danışmağı, digər uşaqların sözünü kəsmədən dinləyin, başqalarının fikrinə hörmət etməyi öyrədin.

- Utancaq uşağı ideyası zəif olsa belə, ideyasını tərifləməklə dəstəkləyin.

- Uşaqların ümumi fəaliyyətini qiymətləndirin.

Qrupda daxilində beyin həmləsinin mümkün ardıcılığı:

1. Uşaqları iki qrupa bölünməlidir. Bir qrup: "İdeya Generatorları", digər qrup: "Analitiklər" və ya "Ekspertlər"dir.

2. Uşaqlara oyunun qaydalarını izah olunmalıdır, hər iki qrupun vəzifələri izah olunmalıdır. Vurğulanmalıdır ki, uşaqlar hər hansı bir fikri ifadə edə bilər, ən fantastik, ən gülməli fikirlər səsləndirilə bilər, heç kim gülməməlidir. Hər kəs ən azı bir ideya ilə çıxış etməlidir, nə qədər çox olsa, bir o qədər yaxşıdır. Bütün fikirlər üçün uşaqlara müxtəlif rəngli fişlər verilə bilər.

3. Hər iki qrup üçün tapşırıq təyin olunmalıdır.

4. "Generatorlardan" öz qərarlarını ifadə etmələri, "analitiklərdən" isə diqqətlə dinləmələri, bütün fikirləri yadda saxlamaları və ya yazmaları xahiş edilməli, lakin qeyd edərkən fikir bildirilməməlidir. "Generatorlarda" bir emosionallıq varsa, bu normaldır, hətta yaxşıdır. Uşaqlar öz emosiyalarını fikirləri ilə birlikdə ifadə etməlidirlər. "Qışqırmaq" üçün vaxt davamlı olaraq azaldılmalıdır, bir müddət sonra uşaqlar növbə ilə "qışqırmağı" öyrənəcəklər, sonra isə öz növbəsində normal şəkildə danışmağı öyrənəcəklər.

İ. Vikentiev səs-küylü sinfi sakitləşdirmək üçün çox yaxşı bir texnika təklif etdi. Əvvəlcədən qrupla razılaşmaq lazımdır ki, müəllim yüksək səsə əllərini çırpıb əllərini irəli uzatdıqda hamı susacaq. Bir neçə gün ərzində siz uşaqları öyrətməlisiniz - deyin: "Səs-küy salın! Və əllərinizi çırpdığım zaman eyni anda susun." Bir məşqdə əmrin üçdən çox təkrarı edilməməlidir - uşaqlar sakitləşməyə bilər, sadəcə səs-küy salmağı sevirlər.

Marqeret Roberts demişdir: "İzahat coğrafiyanın əsasını təşkil edir. Coğrafiya fənni Dünyanın nəyə görə olduğu kimi olmasının bilmək həvəsi və izahat axtarmağın zəruriliyi səbəbindən ortaya çıxdı." [3]

Coğrafiya fənnində istifadə olunan beyin həmləsi zamanı tərtib edilən problem nəzəri və ya praktiki əhəmiyyət kəsb etməli və məktəblilərin fəal marağına səbəb olmalıdır. Beyin həmləsi üçün problem seçərkən nəzərə alınmalı olan ümumi tələb, öyrənmə tapşırığı kimi şagirdlərin qarşısına qoyulan problemin bir çox qeyri-müəyyən həllinin mümkünlüyüdür [12].

Beyin həmləsi metodunun üstünlüklərini təhlil edərkən, aşağıdakı müddəalar mütləq qeyd olunmalıdır:

- Metod çox sadədir, həm uşaqlar, həm də böyüklər üçün əlçatandır, iştirakçılar çox səriştəli olmasa belə, effektiv ola bilər. Metodun nəzəriyyəsinə, məşğələlərin keçirilməsi metodologiyasını və düşüncə növlərini bilməli olan rəhbər istisna olmaqla, iştirakçılar üçün ilkin hazırlıq tələb olunmur.

- Bu, problemlərin qrup şəklində həllinin üsuludur, ona görə də sistem effektiv işləyir - qərarların gücü bir çox insanın birgə səyindən ("kollektiv" ağılı təsiri) və bir-birinin ideyalarını inkişaf etdirmək bacarığından artır.

- Beyin fırtınası fantaziya və təxəyyül inkişaf etdirmək və uşaqların zəhnini azad etmək üçün gündəlik istifadə edilə bilər.

- Göstərilə bilər ki, eyni problemin çoxlu müxtəlif həll yolları var və hər biri düzgündür, ancaq onun konkret şərtləri üçün.

- Uşaqlara fikirlərini ifadə etməkdən qorxmamağı, tənqid qorxusunu və səhv etmək qorxusunu aradan qaldırmağı öyrədə bilərsiniz.

- Yoldaşlarınızı dinləməyi, həm özünün, həm də başqalarının fikrinə hörmət etməyi, qrup (sınıf) ilə dostluq etməyi öyrədə bilərsiniz. - Zəif də olsa, onun qərarlarına ümumi diqqət yetirsəniz, utancaq uşaq statusunu yüksəldə, onu daha cəsarətli və rahat edə bilərsiniz (2).

Xarici dillərin öyrənilməsində boşluq effektinin maraqlı bir tətbiqi var. İlk dərsdə tamamilə rahat, şən bir atmosfer yaradılır. Hamı zarafat edir, axmaqlıq edir, elə bir ab-hava yaranır ki, sanki hamı artıq xarici dildə danışmağı bilir - üçüncü və ya dördüncü gün uşaqlar həqiqətən danışmağa başlayırlar. Pis də olsa, yarı xarici, yarı Azərbaycan sözlərindən istifadə etələr də, amma danışirlər! Beləliklə, “danışmağa başlamaq çətinliyi” baryerini aşmış oldular. Bunun sirri isə sadədir: tələbələrin tənqiddən, uğursuzluqdan və istehzadan qorxmağına ehticaq yoxdur.

Nəticə. Şagirdlərin ünsiyyət bacarıqlarının formalaşmasında müəllimin mövqeyi də kəskin şəkildə dəyişir. Onun əsas vəzifəsi tələbələri təşəbbüs və müstəqillik nümayiş etdirməyə həvəsləndirməkdir. Müəllim hər bir şagirdin öz intellektual qabiliyyətlərinin və digər bacarıqlarının inkişafı səviyyəsində müəyyən bacarıqları inkişaf etdirə biləcəyi inkişaf mühiti olan şərait yaradır. Şagirdlər mədəni şəkildə ünsiyyət qurmağı, fikirlərini ifadə etməyi və müdafiə etməyi öyrənirlər; ünsiyyət münasibətlərini bacarıqla həll etmək.

Gördüyümüz kimi, ünsiyyət mədəniyyəti insanın ümumi mədəniyyətinin, müasir cəmiyyətin vətəndaşlarının funksional nitq qabiliyyətlərinin ən mühüm təzahürüdür. Buna görə də ünsiyyət bacarıqlarının formalaşdırılması bütün məktəb coğrafiya kursunun öyrənilməsinin vacib vəzifələrindən biridir. Beləliklə, biz tələbələrin əsas kompetensiyalarını formalaşdırmaqla, yaşamağı bilənlərin yetişdirilməsi üçün sosial sifərişi yerinə yetirmiş oluruq.

Ədəbiyyat

1. Abbasov A., Əlizadə H / Pedaqogika /Bakı 2000
2. Quliyev S/ Ailə pedaqogikasının mühüm problemləri/ Bakı 2005.
3. Roberts, M. (2013)/ *Geography Through Enquiry: Approaches to teaching and learning in the secondary school*. Sheffield: Geographical Association.
4. Roberts, M. / *Learning through enquiry: Making sense of geography in the key stage 3 classroom* / Sheffield: Geographical Association 2003: pp 69–72/
5. Simanovski, Y/ Uşaqların yaradıcı düşüncəsinin inkişafı /Yaroslavl, 1996.
6. Belovalova Y.A/ Qeoqrafiya: formirovaniye universalnix uchebrix deystviy/ 5-9- klassi: metodicheskoye posobiye/ – M.: Ventana – Qraf 2014.
7. Qeoqrafiya / 9–11 klassi: proyektnaya deyatelnost uchashixcya/ avt. – sost. N/V/Yakovleva – Volqoqrad: Uchitel -2008.
8. Qeortafiya/ Interaktivniye formi raboti s uchashimisya / Produktivniy uroven / avt.-sost. N.N. Zinchenko. – Volqoqrad: Uchitel - 2014.
9. Derekeyeva N.İ. / Razvitiye kommunikativnoy kulturi uchashixsya na urokax i vo bneklassnoy rabote / Moskva -2005.
10. Kadatskaya N.V. Interaktivniye metodi obucheniya na urokax qeoqrafii / N.V. Kadatskaya [Elektronniy resurs]. – Rejim dostupa: <https://nsportal.ru/shkola/geografiya/library/2021/07/24/-interaktivnye-metody-obucheniya-naurokah-geografii> (дата обращения: 25.10.2021).
11. https://azkurs.org/pars_docs/refs/31/30030/30030.pdf
12. <https://rt82.ru/az/natural/metod-mozgovoi-ataki-metod-mozgovoi-ataki-brain-storming/>
13. <http://inteqrasiya.az/interaktiv-d%C9%99rsi%C9%99d%C9%99-istifad%C9%99-edil%C9%99n-metod-v%C9%99-texnikalar/>

Rəyçi: p.ü.f.d. X. Qədimova

Göndərib: 16.02.2022

Qəbul edilib: 03.04.2022

İÇİNDƏKİLƏR

TİBB VƏ ƏCZAÇILIQ BÖLMƏSİ MEDICINE AND PHARMACEUTICAL SCIENCES

Bəhlul Mehbalı oğlu Həmzəyev, Aytən Əmir qızı Məmmədova, Qələndər Xanlar oğlu Əliyev, Sevda Tariyel qızı Hüseynova, Nailə Sabir qızı Zülfüqarova Daxili orqanlardakı xəstəliklərin ağız boşluğu selikli qişası, dil və dodaqlardakı təzahürləri	6
Galandar Xanlar Aliyev, Nurana Ariz Gamidova, Gunel Mammad Sultanova, İlhamə Malik Karimova, Sevda Alifaga Muslimova Endocrinology in pregnancy and osteoporosis	10
Shafaq Alif Mammadova, Galandar Xanlar Aliyev, Gulnara Hasan Aliyeva, Shahla Rafael Yusubova Modification of the structure of endodontic sealers	15
Kamran Mehman oğlu Mürşüdoğ Artefaktların aradan qaldırılması metodlarının işlənməsi	20
Rəvan Amin oğlu Qəmbərov Tibbdə süni tənəffüs aparatının tətbiqi texnologiyası	27
Səbinə Vahid qızı Ramazanova, Ülkər Əlisəfa qızı Məmmədova, Fəzilə Ələsgər qızı Məmmədova Ən çox müşahidə olunan genetik xəstəliklərin təhlili	33

BİOLOGİYA ELMLƏRİ VƏ AQRAR ELMLƏR BIOLOGICAL AND AGRARIAN SCIENCES

Gülnaz Əzizə qızı İsmayılova Azərbaycanda üzüm bitkisinin yeni zərərvericisi-yapon üzüm circiramaciği <i>arboridia kakogawana</i> (matsumura, 1932)	38
--	----

YER ELMLƏRİ VƏ COĞRAFIYA EARTH SCIENCES AND GEOGRAPHY

Dağlar Mövlud oğlu Mahmudov Coğrafiya dərslərində beyin həmləsi metodlarının tətbiqi səmərəliliyinin analizi	45
--	----

İmzalandı: 19.04.2022
Kağız formatı: 60/84
H/n həcmi: 6,25 ç.v.
Sifariş: 521

“ZƏNGƏZURDA” çap evində çap olunub
Redaksiya ünvanı: Bakı şəh., Mətbuat prospekti, 529-cu məh.
Tel.: +994 50 209 59 68
+994 55 209 59 68
+994 12 510 63 99
E-mail: info@aem.az

